
Institute
of
Orthopaedics

CC Quad WD HIC

Digitized by the Internet Archive
in 2015

https://archive.org/details/b21289086

ai donné à mon
ancien chef. Leveillé, la
thèse que Michon m'a
donnée comme un vieu
souvenir de son affe
O. Lefeuve

FACULTÉ DE MÉDECINE DE PARIS

CONCOURS

POUR UNE CHAIRE

DE CLINIQUE CHIRURGICALE.

THÈSE

SUR LA QUESTION SUIVANTE

DES TUMEURS SYNOVIALES DE LA PARTIE INFÉRIEURE DE L'AVANT-BRAS DE LA FACE PALMAIRE DU POIGNET ET DE LA MAIN

Présentée et soutenue le 30 avril 1851

Par le Dr L.-M. MICHON
Chirurgien de l'hôpital de la Pitié
Agrégé libre de la Faculté de Médecine de Paris
Chevalier de la Légion-d'Honneur
Chirurgien du Lycée Louis-le-Grand
Membre de la Société de chirurgie et de la Société anatomique.

PARIS
J.-B. GROS, IMPRIMEUR DU LYCÉE LOUIS-LE-GRAND
RUE DU FOIN SAINT-JACQUES, 18

1851

1562

COMPOSITION DU JURY.

Professeurs de la Faculté de Médecine.

MM. VELPEAU, président.
BOUILLAUD.
DENONVILLIERS.
GERDY.
LAUGIER.
MALGAIGNE.
MOREAU.
ROSTAN.

Membres de l'Académie de médecine.

MM. BÉGIN.
GIMELLE.
HERVEZ DE CHÉGOIN.
LARREY.
RÉVEILLÉ-PARISE.

M. AMETTE, Secrétaire.

COMPÉTITEURS.

MM. BOUISSON.
CHASSAIGNAC.
GIRALDÈS.
GOSSELIN.
JARJAVAY.
MOREL-LAVALLÉE.

MM. NÉLATON.
RICHET.
ROBERT.
SANSON.
VOILLEMIER.
MICHON.

964839

DES

TUMEURS SYNOVIALES

DE LA PARTIE INFÉRIEURE

DE L'AVANT-BRAS, DE LA FACE PALMAIRE DU POIGNET ET DE LA MAIN.

CONSIDÉRATIONS ANATOMIQUES.

Avant d'aborder l'histoire des diverses origines et de l'évolution des tumeurs synoviales de l'avant-bras, du poignet et de la main, il importe de bien connaître le terrain sur lequel nous allons nous engager.

Les membranes auxquelles on est convenu de donner le nom de *synoviales* sont de différentes espèces.

Elles se confondent à ce point de vue, qu'elles sont toutes destinées à faciliter le glissement entre des parties qui se meuvent les unes sur les autres :

Mais 1° les unes sont interposées entre des surfaces osseuses, ce sont les *synoviales articulaires.*

2° D'autres ont pour mission d'isoler les tendons et d'assurer leur liberté d'action au milieu des parties voisines; ce sont les *gaînes tendineuses ou bourses muqueuses des tendons.*

3° D'autres enfin, se rencontrent au niveau des saillies osseuses qui se rapprochent de la surface des téguments. On les nomme *bourses muqueuses simples ou sous-cutanées*. Nous avons donc à nous occuper de trois espèces de membranes synoviales.

Nous ne dirons que quelques mots des bourses muqueuses sous-cutanées qui jouent un rôle peu important dans l'anatomie de la main; nous nous étendrons un peu plus longuement sur les synoviales articulaires et sur les bourses ou gaînes tendineuses.

1° *Bourses muqueuses sous-cutanées*. On en rencontre deux à la partie inférieure de l'avant-bras; l'une au niveau de l'apophyse styloïde du cubitus, l'autre au niveau de l'apophyse styloïde du radius. Elle ont été, pour la première fois, indiquées par Bourgery.

A la main, il en existe un très-grand nombre. M. Velpeau en mentionne quatorze sur la face dorsale, mais qui ne doivent pas nous occuper. A la face palmaire, M. Velpeau en a démontré cinq qui sont placées vis-à-vis des articulations métacarpo-phalangiennes.

Ces bourses muqueuses sont ordinairement peu développées. Elles peuvent sans doute, par des causes accidentelles, devenir plus volumineuses et même donner lieu à de petites tumeurs enkystées; maîs, n'en ayant pas trouvé d'exemple, nous nous contentons de cette simple mention.

2° *Synoviales articulaires*. Nous n'entreprendrons pas la description complète de ces synoviales,

cela nous écarterait trop de notre sujet; nous insisterons seulement sur quelques particularités qui nous paraissent s'y rattacher d'une manière directe.

Ainsi un fait très-remarquable, c'est que toutes ces synoviales sont beaucoup plus étendues, beaucoup plus lâches, et moins bridées par des plans fibreux contigus, en arrière qu'en avant; d'où découle cette conséquence très-générale, que les tumeurs qui procèdent d'une manière quelconque des synoviales articulaires sont plus rares ou moins apparentes à la face palmaire qu'à la face dorsale.

Il est encore un point sur lequel je crois devoir insister, parce qu'il me paraît destiné à éclairer d'un jour tout nouveau la pathogénie de quelques-unes des affections que nous nous proposons d'étudier.

Dans un travail récent, M. Gosselin vient en effet de signaler une disposition très-importante. C'est celle de petits follicules ou culs-de-sac, siégeant sur quelques points des synoviales, s'ouvrant à leur surface interne, par un orifice souvent visible à l'œil nu, proéminent à leur surface externe et s'enfonçant dans le tissu fibreux ou osseux qui les double.

Ces follicules lui ont paru avoir quelque analogie avec les glandes sécrétantes qui se trouvent à la surface des muqueuses et de la peau. M. Gosselin les appelle *follicules synovipares*.

Sans énumérer tous les points de l'économie où M. Gosselin a rencontré ces follicules, constatons qu'il les a reconnus dans les synoviales du poignet, qu'ils sont plus fréquents du côté de la face dorsale, mais que la face palmaire n'en est point dépourvue.

Disons, par anticipation, que M. Gosselin a fait de ces petits culs-de-sac le point de départ de certains kystes que nous aurons à considérer plus tard, et qui ne sont pour lui qu'un premier degré d'évolution des ganglions.

C'est là ce qui en fait l'importance, et ce qui nous a engagé à ne pas en omettre l'indication dans cet aperçu anatomique sur les synoviales articulaires du poignet.

3° *Gaînes et Bourses tendineuses.* Un grand nombre de bourses ou gaînes tendineuses environnent le poignet et la partie inférieure de l'avant-bras

Mais autant celles qui se trouvent à la région postérieure sont nettement décrites par les auteurs, autant celles de la face palmaire sont sujettes à contestation.

Aussi, après avoir mentionné en peu de mots la disposition de ces gaînes à la région dorsale, nous insisterons plus longuement sur celles qui se trouvent à la partie antérieure.

Nous aurons soin de faire ressortir, au milieu de toutes les descriptions différentes des auteurs, les points qui semblent complètement acquis à la science, et, pour les autres, en comparant les meilleurs travaux modernes, en y ajoutant le fruit de nos propres dissections, nous pourrons, je l'espère, donner une idée de leur disposition la plus ordinaire, et de leurs variétés les plus fréquentes.

Disons un mot d'abord sur la manière générale dont se comportent ces gaînes à l'égard des tendons qu'elles sont destinées à lubréfier.

Comme toutes les membranes séreuses, les synoviales tendineuses ne se laissent pas pénétrer par les organes avec lesquels elles sont en rapport.

Seulement elles se comportent de différentes manières à leur égard.

Tantôt, en effet, la synoviale n'est que contigüe par une de ses faces au tendon, tantôt elle l'enveloppe en partie, tantôt elle l'enveloppe complètement en formant sur un de ses bords un feuillet double, une sorte de mésentère ou mésotendon, tantôt, enfin, elle se replie immédiatement sur lui, l'environne de toutes parts comme une espèce de manchon, l'accompagne dans une partie de son trajet, puis le quitte pour se replier de nouveau et revenir à son point de départ.

Quelquefois la synoviale, après avoir enveloppé un tendon incomplétement, c'est-à-dire à l'aide d'un mésotendon, finit par lui former une gaîne complète. Le mésotendon se termine alors par un repli falciforme qui va de la paroi au tendon.

Ajoutons enfin, que l'on rencontre souvent, à côté de ces replis, de simples tractus synoviaux, allant du tendon à la paroi, qui ont pour mission, comme les mésotendons dontils paraissent être les vestiges, de maintenir les tendons ou d'apporter des vaisseaux à leur enveloppe, tractus auxquels Kœlliker, qui en donne une bonne description, a imposé le nom de *retinacula* (Kœlliker, *Anatomie microscopique* 1850, p. 228).

Il m'a paru utile d'entrer dans ces détails, qui expliquent la valeur de ces différents replis et ren-

dront plus faciles à comprendre les rapports qui existent entre les tendons et les bourses tendineuses que nous allons étudier.

1° *Gaînes de la face dorsale de l'avant-bras.*

Il ne faut pas confondre les coulisses des tendons avec leurs gaînes tendineuses. Les premières en effet sont constituées par des lamelles fibreuses qui limitent les mouvements des tendons, forment la cavité dans laquelle ceux-ci jouent, et n'ont de rapport qu'avec le feuillet pariétal des gaînes synoviales.

A la partie inférieure de la face dorsale de l'avant-bras tous les tendons qui vont à la main passent dans six coulisses parfaitement distinctes.

En allant de dedans en dehors 1° une coulisse pour le cubital postérieur;

2° Une coulisse pour l'extenseur propre du petit doigt;

3° Une coulisse pour l'extenseur commun des doigts et l'extenseur propre de l'index;

4° Une coulisse pour le long extenseur de pouce;

5° Une coulisse commune pour les deux radiaux;

6° Une dernière, commune pour le long abducteur et le court extenseur du pouce.

Au niveau de chacune de ces coulisses osséo-fibreuses existe une gaîne synoviale qui dépasse l'anneau fibreux en haut d'un à deux centimètres, et se prolonge d'autant plus loin en bas que les tendons vont se terminer plus près de l'extrémité de la main.

Sans entrer dans la description détaillée de chacune de ces gaînes, nous dirons seulement d'une manière générale que tous les tendons jouent

librement dans leurs gaînes synoviales, auxquelles ils sont fixés ordinairement par des replis membraneux dans une plus ou moins grande étendue et quelquefois dans la totalité de leur trajet ; que ces replis en doivent nécessairement borner les mouvements, et qu'ils peuvent être tiraillés dans certains efforts exagérés.

Les gaînes du long abducteur et du court extenseur du pouce, et des radiaux, méritent seules, au point de vue pathologique où nous nous tenons constamment dans cet aperçu anatomique, de fixer notre attention.

Les deux premiers sont libres dans leur gaîne commune, mais enveloppés tous deux par le même feuillet viscéral qui empêche leur séparation.

Les deux autres, les radiaux, sont aussi maintenus par un feuillet viscéral commun jusqu'au point où ils se séparent en bas. La synoviale ne se continue alors que sur le premier radial et abandonne le second.

Dans tout ce trajet, il existe en outre un mésotendon qui, aboutissant à leur feuillet viscéral commun, les fixe à toute la longueur de la paroi postérieure de la gaîne.

N'oublions pas de mentionner qu'à partir du point où la synoviale abandonne le deuxième radial jusqu'à son insertion, celui-ci est séparé des surfaces osseuses par une petite bourse vésiculaire mentionnée par M. Gosselin, et qu'il a vue une fois communiquer directement avec la synoviale articulaire carpienne.

2° *Gaînes synoviales de la face antérieure de l'avant-bras, du poignet et de la main.* Écartons tout d'abord quelques gaînes synoviales très peu marquées qui existent à la terminaison de quelques-uns des muscles de l'avant-bras.

Ainsi le grand palmaire, le petit palmaire présentent à leur partie inférieure, sinon de véritables gaines synoviales, au moins une disposition qui s'en rapproche beaucoup.

C'est un tissu cellulaire très-lâche, très-lamelleux, très-abreuvé de sérosité ou de synovie, et qui, chez certains sujets, se change en véritables bourses closes analogues à celles que nous venons de décrire à la région postérieure.

Le cubital antérieur a une gaîne synoviale plus marquée et plus constante.

Elle est surtout développée à sa partie inférieure, au point où le cubital vient s'insérer à l'os pisiforme.

Enfin nous arrivons à la partie de ces considérations anatomiques, la plus intéressante, la plus immédiatement en rapport avec notre sujet; c'est-à-dire à la description de ce qu'on a appelé la bourse muqueuse générale antérieure du poignet ou des fléchisseurs.

Ne traitant ici la question anatomique qu'incidemment; il ne nous appartient pas de reprendre en entier l'historique de ce point scientifique.

Toutefois, nous ferons observer que le sujet qui nous occupe, comportait une foule de variétés, que la plupart des descriptions des auteurs reposent sur quelques-unes de ces variétés trop tôt généralisées,

et que la plupart de ces variétés étant de la plus grande importance au point de vue pathologique, nous devons tenir compte des principales opinions.

Or, en parcourant la plupart des travaux écrits sur ce sujet, on peut constater que, si différentes qu'elles soient, toutes les descriptions se rapportent à trois types principaux.

Pour les uns, comme Fourcroy, Bichat, et dans ces derniers temps, M. Mailheurat-Lagemard, il n'y a qu'une gaîne commune au niveau du carpe.

Pour d'autres, au contraire, tels que Winslow, Meckel, M. Velpeau, M. Cruveilhier, il y a généralement deux gaînes, l'une commune aux fléchisseurs des doigts, l'autre spéciale au fléchisseur du pouce. Deux auteurs qui ont écrit dans ces derniers temps plus particulièrement sur cette matière, M. Leguey, dans une thèse très-remarquable présentée en 1837, et M. Gosselin dans le travail cité plus haut, sont même beaucoup plus absolus, et admettent comme type général, presque sans exceptions, l'existence indépendante de ces deux bourses.

Enfin, la troisième opinion a pour défenseurs Janeke, Monro, Koch, Bourgery; ceux-ci admettent un nombre beaucoup plus considérable de cavités synoviales au niveau de la partie antérieure du poignet.

Nous pouvons le dire dès à présent, chacune de ces opinions a sa raison d'être dans des dispositions naturelles réelles.

Mais au milieu des variétés qu'elles représentent,

quel est le type vraiment fondamental, le type normal? c'est ce que nous allons tâcher de démêler, non plus en comptant les suffrages, mais en les pesant et en y ajoutant le contrôle de nos propres observations.

Et d'abord remarquons que les partisans des deux dernières opinions sont tous d'accord sur ce point, qu'il y a une bourse indépendante à peu près constante pour le fléchisseur propre du pouce. C'est déjà une grande présomption en faveur de ce fait.

Ici le contradicteur le plus sérieux que nous rencontrions est M. Mailheurat-Lagemart ; l'exactitude des descriptions, la perfection des moyens de dissection qu'il a employés semblent, en effet, l'avoir mis à l'abri de toute erreur.

Or, il affirme, il affirme péremptoirement, que constamment il n'a trouvé qu'une cavité synoviale autour des tendons fléchisseurs de la main.

Mais, d'autre part, M. Leguey par ses laborieuses dissections, M. Gosselin par le procédé même de M. Mailheurat, c'est-à-dire l'insufflation, sont arrivés à des résultats contradictoires de ceux de ce dernier, mais tellement identiques entre eux, qu'il est difficile de ne pas les croire exacts.

Or, à peu près constamment, ils ont rencontré une bourse synoviale propre au fléchisseur du pouce et séparée par une cloison du reste de la bourse muqueuse carpienne.

Nous ajouterons que M. Mailheurat-Lagemard, faisant ses insufflations par le ligament annulaire, a pu, par la moindre inclinaison communiquée à

son tube, perforer la cloison de séparation, et que, pour lever tous nos doutes, nous-mêmes ayant pratiqué et la dissection et l'insufflation, nous sommes arrivés exactement aux mêmes résultats que M. Leguey et M. Gosselin.

Un premier fait semble donc définitivement acquis, c'est que l'on trouve au moins deux bourses synoviales au poignet, dont l'une est spécialement destinée au fléchisseur du pouce.

Nous appellerons cette dernière *bourse tendineuse externe ou radiale.*

Mais, n'y en a-t-il que deux, comme le veulent les partisans de la deuxième opinion? Et pour réduire la question à des termes plus simples : N'y a-t-il qu'une bourse commune pour tous les fléchisseurs des doigts? Les seuls contradicteurs que nous rencontrions ici sont les partisans de la troisième opinion, et, parmi eux, remarquons-le bien, plusieurs même, tels que Bourgery, admettent une bourse principale carpienne commune et quelques autres seulement accessoires pour le métacarpe.

Quoi qu'il en soit, les dissections de M. Leguey, les insufflations de M. Mailheurat-Lagemard et de M. Gosselin, nos propres recherches, nous confirment dans cette opinion, que la bourse synoviale des fléchisseurs des doigts se compose, le plus ordinairement, d'une grande poche unique que nous appellerons *bourse tendineuse interne ou cubitale.* Ce n'est que dans des cas exceptionnels que l'on a rencontré une bourse médiane superficielle ou une bourse médiane profonde tout-à-fait en arrière des

fléchisseurs entre eux et le carpe. Nous allons donner successivement la description : 1° de la bourse externe ou radiale ; 2° de la bourse interne ou cubitale ; 3° des bourses exceptionnelles et des anomalies qui peuvent se rencontrer.

1° *Bourse externe.* Lorsqu'à l'exemple de M. Gosselin, on insuffle la gaîne des tendons fléchisseurs par le pouce, voici ce que l'on peut constater :

En incisant délicatement les muscles de la région thénar, on tombe sur une poche allongée, fusiforme qui accompagne le tendon du long fléchisseur du pouce, s'engage sous le ligament annulaire du carpe et remonte à trois ou quatre centimètres au-dessus de lui, entre le long supinateur et le fléchisseur commun des doigts.

Cette poche est parfaitement limitée à la région externe de la main ; elle est légèrement renflée au-dessous du ligament annulaire. Celui-ci peut être incisé et soulevé : il n'est point adhérent. En le soulevant ainsi, on voit qu'en ce point la poche se trouve entre l'apophyse du trapèze et le nerf médian.

Si l'on ouvre la bourse muqueuse ainsi découverte dans toute sa longueur, on tombe dans une cavité à parois lisses intérieurement, traversée dans toute sa longueur par le tendon du long fléchisseur du pouce, libre dans la plus grande partie de son étendue, fixé à son extrémité supérieure par deux replis falciformes qui indiquent le point où la synoviale se replie sur lui.

Quant aux parois, elles sont constituées par une

lame séreuse, fine, transparente, à travers laquelle on aperçoit en dedans le nerf médian et les tendons des fléchisseurs des doigts; en dehors le long supinateur, le trapèze, les muscles superficiels de la région thénar; en arrière, l'articulation du carpe, le premier métacarpien, les muscles profonds du pouce. La paroi antérieure, comme nous l'avons dit, est recouverte par le ligament annulaire et les muscles superficiels du pouce.

Tous les auteurs modernes sont d'accord sur un point, et l'insufflation ne laisse aucun doute à cet égard, c'est que la bourse externe ou radiale se prolonge directement, dans tous les cas, jusqu'à l'extrémité du tendon du fléchisseur dans le pouce.

2° *Bourse synoviale interne.* Le procédé d'insufflation entre les mains de M. Mailheurat et de M. Gosselin a produit un résultat commun. Pour ces deux auteurs, en effet, de même qu'en dehors la synoviale se prolonge jusque dans le pouce, en dedans elle se prolonge jusque dans le petit doigt.

M. Gosselin est peut-être un peu moins absolu, et, pour lui, si cette disposition est invariablement vraie chez les enfants, chez les adultes de professions diverses elle rencontre des exceptions, et quelquefois la synoviale s'arrête vers la tête inférieure de l'os métacarpien.

M. Leguey, qui n'a jamais procédé qu'avec le scalpel, qui n'a pas insufflé, qui n'a opéré que sur des adultes, donne au contraire comme disposition normale la terminaison de la synoviale interne au

niveau de l'extrémité inférieure du cinquième métacarpien.

Nos dissections nous ont conduit à reconnaître la justesse des assertions de M. Gosselin, et à expliquer au moins l'opinion de M. Legucy.

En effet, une première insufflation tentée sur le petit doigt d'un adulte a échoué ; le tube, placé dans la synoviale au niveau du ligament annulaire, a permis d'insuffler la bourse et de reconnaître qu'elle s'arrêtait au niveau de l'articulation métacarpo-phalangienne du petit doigt.

Sur deux bras d'enfant, au contraire, l'insufflation par le petit doigt a constamment réussi.

Dans les trois cas, nous avons obtenu, pour la forme et la disposition de la bourse, des résultats tellement identiques, que nous ne pouvons mieux faire que d'en donner la description d'après les *préparations* que nous avons sous les yeux.

La bourse présente la forme d'un bissac étranglé au niveau du ligament annulaire.

Son extrémité supérieure, arrondie, nettement délimitée, dépasse en haut le ligament annulaire de trois centimètres environ chez l'adulte. On voit d'abord cette extrémité entre le cubital antérieur et le nerf médian. Elle recouvre en partie le faisceau des fléchisseurs que l'on aperçoit par transparence.

En écartant le cubital et le fléchisseur sublime, on voit que la bourse s'enfonce dans l'interstice, qu'elle contourne les deux faisceaux du fléchisseur sublime et du fléchisseur profond, et s'enfonce sous celui-ci.

Au niveau du ligament annulaire, le collet du bissac est étranglé et situé entre le crochet de l'unciforme et le nerf médian.

Le ligament est adhérent surtout à sa partie externe.

Au-dessous du ligament annulaire, en soulevant l'aponévrose palmaire, on retrouve le renflement inférieur du bissac dirigé un peu en dedans, dans le sens des deux métacarpiens, se séparant du renflement de la bourse externe à peu près au niveau de la tête du deuxième métacarpien et se terminant par une extrémité arrondie à peu près vers le milieu de la main.

De cette extrémité partent trois prolongements. Les deux premiers, très-courts, descendent l'un de quelques millimètres sur le tendon sublime du médius, l'autre d'un demi-centimètre environ sur celui de l'index.

Quant au troisième prolongement, tantôt il s'étend jusque dans le petit doigt, tantôt il s'arrête au niveau du ligament antérieur de l'articulation métacarpo-phalangienne.

Le tendon fléchisseur sublime de l'index émerge directement de l'angle rentrant que forment les deux bourses tendineuses à la partie supérieure du métacarpe.

En ouvrant la bourse dans toute sa longueur, on aperçoit une cavité assez vaste dans laquelle se trouvent réunis les tendons fléchisseurs divisés en deux faisceaux, et appliqués contre sa paroi interne à laquelle ils semblent attachés.

En examinant avec plus d'attention, on reconnaît une disposition de la synoviale excessivement remarquable.

Pour bien comprendre cette disposition, nous allons prendre la membrane au niveau du ligament annulaire, la faire partir de sa paroi antérieure où nous l'avons incisée, et la suivre successivement sur sa paroi externe, profonde, interne, en la ramenant ainsi jusqu'à l'antérieure qui est notre point de départ.

La membrane synoviale se dirige d'abord de dedans en dehors, sous les deux tiers externes du ligament annulaire qu'elle tapisse, rencontre, à la réunion des deux tiers internes avec le tiers externe de ce ligament, la paroi antérieure de la bourse externe. Ces deux feuillets, à leur point de jonction, se replient d'avant en arrière, et s'adossent l'un à l'autre de manière à former la cloison de séparation des deux bourses.

On peut, par une dissection attentive, séparer les deux feuillets, et l'on rencontre le nerf médian qui rampe superficiellement dans leur interstice.

Cette cloison, composée de deux feuillets, se porte d'avant en arrière, et tombe de champ sur le bord externe du faisceau des tendons fléchisseurs sublimes. Là, les deux feuillets se séparent : l'externe, continuant à se diriger verticalement, recouvre le tendon fléchisseur sublime de l'index, que l'on aperçoit, comme nous l'avons dit, par transparence, à travers la paroi interne de la bourse radiale.

Tandis que le feuillet interne, qui est la continua-

tion de la paroi que nous décrivons, se replie de dehors en dedans, sur les tendons du fléchisseur sublime, recouvre leur face antérieure, arrive sur leur bord interne, c'est-à-dire sur le tendon fléchisseur du petit doigt, se replie au-dessous de lui, et, se dirigeant de dedans en dehors, vient tapisser la face profonde du même faisceau de tendons; parvenu ainsi jusqu'à la paroi interne de la bourse radiale, il s'y adosse un instant, puis, rencontrant les tendons du fléchisseur profond, se replie de nouveau de dehors en dedans, recouvre leur face antérieure, leur bord interne, leur face postérieure, vient une troisième fois s'adosser à la paroi interne de la bourse radiale, se porte sur les os du carpe de dehors en dedans, arrive jusqu'à l'os crochu, en formant ainsi la paroi profonde de la bourse, se relève le long de l'apophyse de l'os crochu pour constituer la paroi interne, et vient enfin s'appliquer au ligament annulaire et se continuer avec le feuillet que nous avons supposé en partir.

La cavité synoviale cubitale libre par sa paroi interne, forme donc du côté externe trois étages successifs aboutissant à une rampe commune, adossés à la cloison mitoyenne des deux bourses du poignet et séparés entre eux par deux plans superposés, qui ne sont autre chose que les faisceaux aplatis des tendons fléchisseurs sublimes et des tendons fléchisseurs profonds. Chacun de ces étages, ainsi que la portion libre interne de la cavité, se termine en haut par un cul-de-sac. En bas, ils se terminent en dédolant de manière à ne plus correspondre qu'à

trois, puis à deux, puis à un seul tendon, et se confondent vers la partie inférieure du cinquième métacarpien, au moment où les deux tendons fléchisseurs sublime et profond du petit doigt s'accolent intimement, pour ne plus former qu'une gaîne qui se prolonge dans le petit doigt ou s'arrête au niveau de l'articulation métacarpo-phalangienne.

De la description que nous venons de présenter, il ressort clairement que les tendons des fléchisseurs des doigts ne sont pas dans l'intérieur de la cavité synoviale, mais restent dans la cloison de séparation des deux bourses, entre les deux feuillets qui la composent. Ces deux feuillets, en effet, comme nous l'avons vu, se réunissent au niveau du ligament annulaire, et se dirigent, ainsi adossés, d'avant en arrière, s'écartent une première fois pour laisser passer le nerf médian, se réunissent de nouveau, se séparent encore pour envelopper le faisceau du fléchisseur sublime, se rejoignent au dessous, s'éloignent une troisième fois pour embrasser le faisceau du fléchisseur profond, et s'adossent encore pour se diviser définitivement au niveau de la face antérieure du carpe. La seule remarque que nous devons ajouter, c'est que tous les organes successivement enveloppés par les feuillets de la cloison font surtout saillie dans la bourse interne, ce qui donne à sa paroi externe l'aspect feuilleté et étagé que nous avons signalé.

En résumé, il y a deux bourses synoviales tendineuses à la face antérieure du poignet, adossées mais ne communiquant pas entre elles. L'une externe,

s'étendant jusque dans le pouce, contenant le tendon fléchisseur de ce doigt, libre dans sa cavité. L'autre interne, s'étendant jusque dans le petit doigt, quelquefois jusqu'à l'articulation métacarpophalangienne, et dans laquelle les tendons fléchisseurs des doigts viennent faire saillie sous forme de deux plans distincts, libres par leurs faces, mais retenus par un de leurs bords contre une des parois.

Pour compléter cette description, il nous reste à tire quelques mots des variétés mentionnées par quelques auteurs.

M. Gosselin, conformément à la description de M. Mailheurat-Lagemard, a rencontré une fois la communication des deux cavités synoviales. De plus, il a rencontré quelquefois une cavité synoviale médiane, entra les deux situées au-dessous du ligament annulaire, correspondant surtout au tendon du fléchisseur sublime de l'index. Cette cavité accessoire communique ordinairement avec l'une des deux autres; il ne l'a jamais rencontré communiquant avec les deux à la fois.

Il faut bien noter un fait, c'est que ces cavités synoviales présentent souvent dans leur intérieur des replis, sur lesquels nous avons déjà insisté ; que ces replis sont quelquefois assez étendus pour diviser les gaînes en loges, et que même ils peuvent être assez développés, comme nous en avons rencontré un exemple, pour déterminer une véritable poche accessoire communiquant avec la poche principale.

Quant à la bourse médiane profonde que M. Velpeau paraît avoir rencontrée sous les faisceaux ten-

dineux, elle correspond évidemment à l'étage postérieur de la bourse interne commune, et peut, par un mécanisme analogue, en avoir également été distraite.

Pour terminer l'étude des gaînes tendineuses de la paume de la main, il nous reste à décrire celle des doigts.

Nous avons déjà parlé de celles du pouce et du petit doigt, qui ne sont ordinairement que la continuation des deux grandes bourses synoviales du poignet. La description que nous allons donner ne se rapporte donc qu'aux doigts index, médius et annulaire. Chacun d'eux présente une bourse synoviale dans laquelle sont contenus les tendons fléchisseurs. Cette gaîne est simple ; les tendons sont libres dans son intérieur. Au niveau de l'articulation métacarpo-phalangienne, ces gaînes sont généralement étranglées ; et quelquefois cet étranglement est assez complet pour empêcher le passage d'un stylet très-fin. Il provient ordinairement du resserrement d'une sorte de collier aponévrotique qui est à la base de la première phalange. Ces gaînes, à partir du métacarpe, se terminent de différentes manières ; ordinairement elles se bifurquent et se continuent quelque temps pour chaque tendon ; quelquefois elles restent un moment confondues ou ne sont séparées que par une simple cloison ; souvent enfin elles dégénèrent immédiatement en simple tissu cellulaire synovial dont il est assez difficile de séparer les tendons.

Ce qu'il y a de constant au milieu de ces variétés,

c'est l'existence de la gaîne synoviale au niveau des deux premières phalanges, son prolongement par bifurcation à une petite distance vers le carpe, et enfin son rétrécissement plus ou moins marqué chez l'adulte au niveau de l'articulation métacarpo-phalangienne ; rétrécissement qui a été déjà signalé par M. Gosselin sur le prolongement de la gaîne interne commune dans le petit doigt.

Avant de quitter ce sujet, nous devons insister sur quelques points de l'évolution et de la structure intime de ces synoviales qui peuvent avoir un grand intérêt dans notre sujet.

Dans son grand travail sur les cavités closes, M. Velpeau émet l'opinion que les synoviales tendineuses n'existent pas primitivement dans l'organisme ; qu'elles ne se développent dans le fœtus qu'au moment où les premiers mouvements, se manifestant, communiquent certaines actions, telles que la pression, le frottement, le glissement, aux parties cellulaires abreuvées de sérosité, et déterminent au milieu de celles-ci une séparation plus ou moins étendue qui forme des parois et compose les cavités synoviales.

Ce n'est que vers le milieu de la grossesse que ce travail commencerait pour les synoviales du poignet.

C'est là une haute question d'embryogénie et de physiologie que nous ne devons pas discuter ; mais hâtons-nous de dire que, quel que soit le mode de formation primitif, il existe un mode de formation accidentel qui rentre tout-à-fait dans l'opinion de

M. Velpeau. En effet, on voit tous les jours, dans certaines professions, des bourses muqueuses sous-cutanées se développer.

L'application qui peut être faite de ces principes au pronostic et au traitement des affections qui nous occupent, est de la plus haute importance. Ils donnent au moins à espérer qu'une synoviale oblitérée par des adhérences volontairement ou involontairement produites, peut, dans certaines circonstances, se rétablir; nous aurons plus tard à apprécier les tentatives qui ont été faites dans ce sens et les résultats qui ont été obtenus.

En second lieu, une question qu'il était très-important de voir résolue était celle-ci : Ces petits culs-de-sac qui existent sur les synoviales articulaires existent-ils aussi sur les synoviales tendineuses ?

A la paume de la main nous les avons recherchés avec le plus grand soin, et voici les résultats auxquels nous sommes arrivé. Des lambeaux considérables de la membrane de la bourse interne et de la bourse externe ayant été soumis à notre examen, nous n'avons pu rien constater. Mais, en portant notre attention qui avait été éveillée, il faut le dire, par une observation très-intéressante que nous rapporterons plus tard sur les gaînes synoviales des doigts, voici ce que nous avons remarqué : En enlevant la paroi antérieure d'une gaîne digitale laissée en rapport avec l'aponévrose qui la double, on peut voir, à l'œil nu, de petits points, au nombre de deux ou trois, dans l'espace d'une phalange. Ces points, examinés à une forte loupe, nous ont présenté l'ap-

parence bien manifeste d'un orifice. Les uns étaient ronds, ombiliqués, c'était le plus petit nombre; les autres présentaient l'aspect d'une petite fente, terminée franchement à ses extrémités. Une pointe fine a été délicatement engagée dans ces orifices et nous a permis de constater de petits enfoncements et culs-de-sac pénétrant dans les interstices de l'aponévrose, et au-dessus desquels les bords de l'orifice formaient de petites lèvres que l'on pouvait soulever.

Nous avons recherché les petits culs-de-sac au niveau du ligament annulaire, nous n'en avons rencontré qu'un dont l'existence ne nous a même pas paru complètement démontrée. Nous ne voulons rien préjuger sur la nature de ces petits culs-de-sac. Les recherches auxquelles nous nous sommes livrés n'avaient d'autre but que de constater leur existence qui, pour nous, est parfaitement établie.

De plus, nous les avons rapprochés de ceux qui ont été décrits par M. Gosselin sur les synoviales articulaires. Ils nous ont paru leur ressembler en tous points.

Enfin, nous nous poserons une dernière question?

Quelle est la structure intime de ces sortes de synoviales? sont-elles ou ne sont-elles pas pourvues d'épithélium?

La connaissance de ce fait est, pour l'anatomo-pathologiste, du plus haut intérêt, à cause de la comparaison qu'il doit toujours faire des produits pathologiques avec l'état normal. M. Robin et M. Lebert ont bien voulu nous aider dans cette recherche. Le résultat certain auquel nous sommes arrivés est ce-

lui-ci : La paroi des membranes synoviales tendineuses est, comme on devait s'y attendre, fibroïde, composé de tissu cellulaire condensé ; De plus, et c'est un point important, leur paroi interne est tapissée d'un épithélium pavimenteux.

Cet épithelium, qu'Henle et Kœlliker ont les premiers demontré, nous l'avons trouvé aussi bien sur le feuillet pariétal que sur le feuillet viscéral dans les points où le tendon semble complètement isolé de la cavité synoviale, comme dans la bourse carpienne interne, ce qui est une preuve de la continuité de la membrane sur les tendons qui traversent la bourse.

Nous donnons pl. 1 fig. 7, le dessin d'après nature du bord d'un repli naturel qui existait dans la bourse carpienne externe. On distingue parfaitement l'apparence fibreuse du corps de la membrane, et l'épithélium qui tapisse le bord du repli.

Tels sont les points d'anatomie sur lesquels j'ai cru devoir insister pour rendre plus réelle, plus précise la partie pathologique dans laquelle je vais entrer.

M'appuyant sur les données les plus certaines de l'anatomie, et sur les résultats obtenus par l'anatomie pathologique, je crois ne pouvoir mieux faire que de suivre, dans l'exposition de mon sujet, la division adoptée par M. le professeur Velpeau (*Dict. de Médecine*, 2e *édition*, art. Poignet) : elle me paraît offrir l'avantage d'être à la fois facile à saisir et commode pour l'exposition des faits.

Cette division comprend 1° l'aï ou crépitation

douloureuse des tendons ; 2° les kystes hydatiformes ; 3° les ganglions.

§ I.

CRÉPITATION DOULOUREUSE DES TENDONS. — AÏ.

Cette affection, dont l'histoire doit tant à M. le professeur Velpeau, qui a étudié cette maladie d'une manière spéciale et en a déterminé le siége précis et la nature, peut se manifester dans toutes les parties du corps où existent des coulisses fibro-séreuses étroites dans lesquelles glissent des tendons. Ainsi on l'a observée à la jambe, sur le cou-de-pied, derrière les malléoles, sur le trajet de l'extenseur propre du gros orteil, etc. M. Poulain a rapporté l'observation d'un malade ayant une crépitation dans la gaîne de la longue portion du biceps huméral, crépitation qui en avait imposé pour une fracture.

Mais c'est surtout à l'avant-bras qu'on l'observe : les mouvements fréquents auxquels le poignet est exposé, les nombreuses gaînes tendineuses qu'on rencontre dans cette région, expliquent d'une manière satisfaisante cette préférence.

Les faits cliniques nous apprennent que, presque toujours, la maladie a son siége sur le trajet de la coulisse séro-fibreuse des muscles radiaux, ou sur celle des muscles court-extenseur et long-abducteur du pouce. M. Velpeau l'a rencontrée sur les tendons des extenseurs et des fléchisseurs des doigts. Il a observé deux femmes qui étaient atteintes de cette maladie dans les coulisses tendineuses qui se trouvent

au-devant des phalanges. Nous ne faisons que mentionner ces cas exceptionnels pour arriver de suite à l'histoire de la crépitation tendineuse qui établit son siége de prédilection à la partie externe et postérieure de l'avant-bras.

L'expérience établit que la crépitation douloureuse des tendons reconnaît presque toujours pour causes toutes les actions qui exigent une forte pronation ou une flexion souvent répétée du poignet ou des doigts. Aussi la rencontre-t-on habituellement chez les individus qui exercent des professions dans lesquelles ces muscles agissent avec énergie.

Quelquefois cette maladie est le résultat de violences extérieures ; d'autrefois il est impossible d'en reconnaître la cause.

Au début de la maladie et lorsque la cause a été soudaine, il existe une douleur assez intense, qui s'exaspère par la pression, par les mouvements spontanés, et par ceux que l'on communique au membre affecté. Cette douleur, vive d'abord, et que le malade ressent même dans le repos, diminue de jour en jour au point de ne plus se faire sentir que pendant les mouvements. D'autres fois, et dès le début, la douleur manque complètement, à la condition cependant qu'on ne fera pas agir les muscles de la région malade.

La chaleur manque le plus souvent ; quant à la rougeur, on la rencontre rarement et seulement dans les cas où l'affection a été produite rapidement et par suite d'efforts violents et prolongés. Cette rougeur s'irradie sur la face postérieure et externe

de l'avant-bras, a une teinte rosée, et disparaît sous la pression du doigt.

Le gonflement est un phénomène constant, mais rarement il est considérable. Sa forme, son étendue, sa direction varient selon les gaînes affectées. Si la maladie est bornée à la gaîne des radiaux, la tuméfaction a une forme allongée ; elle commence à la partie inférieure et externe de l'avant-bras et s'étend en arrière de ce membre en se contournant en manière de spirale dans l'étendue de trois ou quatre pouces en hauteur. Elle paraît un peu plus considérable en bas qu'en haut, phénomène qui s'explique anatomiquement par la disposition des tendons des radiaux qui divergent à leur insertion inférieure.

Lorsque l'affection est limitée à la gaîne des muscles court-extenseur et long-abducteur du pouce, la tuméfaction est moins étendue que dans le cas précédent, elle se prolonge principalement et obliquement sur la face dorsale du pouce.

Si les gaînes tendineuses dont il vient d'être question sont prises simultanément, le gonflement est, comme on peut le prévoir, beaucoup plus étendu. L'observation suivante, recueillie par M. Poulain, dans le service de M. Velpeau, vient confirmer cette assertion en même temps qu'elle nous offre un exemple de crépitation développée à un degré qu'on rencontre rarement.

Ire OBSERVATION.

Un homme âgé de 45 ans, robuste, de courte stature,

plâtrier, vint à la Charité, vers la fin de mars 1835, consulter M. Velpeau pour une douleur qu'il ressentait au poignet. La maladie datait de quatre jours. Le gonflement occupait la moitié inférieure du bord externe et de la face postérieure de l'avant-bras droit, et s'étendait jusqu'à la racine du pouce. La crépitation s'étendait et dans le trajet des tendons du court extenseur et long abducteur, et dans celui du long extenseur du pouce et le long des radiaux, et même sur la ligne des tendons de l'extenseur commun, depuis la partie la plus élevée de la tuméfaction jusque sur la face dorsale du métacarpe. Le savant chirurgien prévint même qu'il n'avait point encore observé la maladie avec une crépitation aussi étendue; du reste, le malade, qui souffrait à peine pendant le repos, ne pouvait fléchir ni les doigts ni le poignet, sans éprouver aussitôt une assez vive douleur. Une compresse graduée et le bandage roulé furent appliqués et souvent imbibés de liquides résolutifs. Au bout de huit jours de traitement le malade sortit de l'hôpital complètement guéri.

J'arrive enfin au signe le plus important, je veux parler de la crépitation qui doit être considérée comme le symptôme pathognomonique de cette affection.

Par les mêmes motifs que ceux qui ont été donnés à propos du gonflement, la crépitation présente des variétés dans sa direction, dans son étendue et dans son intensité. On peut la percevoir de deux manières : par la pression, ou par des mouvements diversement combinés. Il est rare que, par le premier moyen, on puisse constater très-nettement son existence : il n'en est pas ainsi du second ; il est, en effet, très-facile de la démontrer en faisant exécuter aux articulations des mouvements qui doivent être modifiés d'après la situation de la maladie.

Comme je l'ai déjà dit, la crépitation est très-

variable dans sa façon d'être : tantôt assez marquée, le plus souvent elle est faible. Dans le premier cas, elle rappelle assez bien certains bruits de pleurésie, péricardite, qui ont été décrits par Laïnnec sous le nom de bruit de cuir neuf. Quelquefois elle a été assez intense pour qu'on ait pu la confondre avec celle qui résulte du frottement de fragments osseux. Dans le second cas, elle a été comparée au bruit que fait naître l'amidon écrasé entre les doigts ; ou enfin à celui de la neige gelée sur laquelle on marche.

Après les détails dans lesquels nous sommes entrés en traitant de la symptomatologie, il semblerait qu'il nous reste peu de choses à dire sur le diagnostic différentiel et que les caractères de l'aï soient assez tranchés pour rendre une méprise impossible.

Cependant les auteurs rapportent des faits qui établissent qu'il y a eu des erreurs commises. C'est avec la fracture de l'extrémité inférieure du radius que la crépitation douloureuse des tendons a pu être confondue. Telle avait été l'erreur sur le jeune menuisier de Tours observé par M. le professeur Velpeau, en 1818 ; ce malade lequel avait porté pendant plusieurs jours un appareil de fracture.

IIe OBSERVATION.

Un fait à peu près identique a été rapporté par Wallace, chirurgien de Dublin, dans la *Lancette anglaise*, 1836-1837, t. 2, p. 104. Ce chirurgien, s'adressant à ses élèves, s'exprime ainsi :

Veuillez, Messieurs, porter toute votre attention sur cette

jeune fille que vous avez sous les yeux, et qui présente un état pathologique particulier des tendons extenseurs du pouce de la main droite. Cette affection a été prise pour une fracture. En effet, si on saisit d'une main les doigts de la malade et si de l'autre on fait exécuter à l'avant-bras des mouvements de pronation et de supination, on perçoit une sensation assez semblable à la crépitation produite par le frottement de deux fragments d'os. Cette sensation est cependant un peu différente, c'est quelque chose entre la crépitation osseuse et celle que produirait le frottement de deux morceaux de liége coupé. Elle est produite par le glissement des tendons extenseurs du pouce sur leur gaîne, et est causée, je crois, par l'absence, le manque de synovie. Cette affection particulière se rencontre dans deux classes de personnes, les blanchisseuses, comme dans le cas qui nous occupe, et les garçons d'hôtel. Elle consiste, je crois, dans l'inflammation du tendon extenseur du pouce et de sa gaîne. Cette inflammation est produite par un effort exagéré, agissant soit subitement, et c'est ce qui arrive chez les blanchisseuses quand elles tordent le linge, soit par l'action trop souvent répétée du muscle et de son tendon, comme pour les garçons d'hôtel, lorsqu'ils débouchent les bouteilles. Il y a ordinairement, comme dans le cas qui nous occupe, un certain degré de sensibilité perçue sur le trajet du tendon. Dans tous les cas, l'historique de la maladie, la détermination exacte du siége et du caractère de la douleur, servent à la distinguer. Ces précautions sont très-utiles si l'on ne veut pas confondre cette maladie avec une autre comme dans le cas présent. On a cru que cette jeune fille s'était fracturé l'avant-bras par un violent effort fait en tordant du linge, et l'on a appliqué des attelles et des bandages. Le repos, l'emploi des purgatifs, peut-être l'application de quelques sangsues sur le trajet des tendons, auront bientôt dissipé la lésion existant actuellement.

A ces remarques pleines de justesse du chirurgien de Dublin, j'ajouterai que, pour éviter toute méprise, il ne faut pas perdre de vue que dans la crépitation douloureuse des tendons on ne remarque point à la

partie inférieure de l'avant-bras cette déformation qui existe si souvent lorsqu'il y a fracture de l'extrémité inférieure du radius; il faut également avoir présent à l'esprit la forme allongée de la tuméfaction et le caractère de la crépitation qui est vraiment bien différente de celle qui résulte du frottement de deux surfaces osseuses

La maladie commence habituellement par la douleur, qui, dans la plupart des cas, est très-supportable; elle se fait sentir dans la direction des tendons et augmente lors des contractions musculaires et des glissements de ces tendons dans leurs gaînes. A la douleur succèdent la tuméfaction et la crépitation. Arrivé à son entier développement, *l'aï* reste stationnaire pendant un temps variable, puis il décroît progressivement. Sa durée moyenne est d'une à trois semaines, on l'a vu se prolonger pendant des mois.

La crépitation douloureuse des tendons se termine presque toujours par résolution. Cependant il arrive quelquefois que cette heureuse terminaison n'a point lieu; que, par le fait d'une disposition individuelle, d'un traitement mal dirigé, du renouvellement des mêmes causes, la maladie se prolonge indéfiniment et se termine par la dégénérescence fongueuse des coulisses synoviales.

M. le professeur Velpeau (*Dictionnaire de Médecine*, 2e *édition*, tome xxv, pages 292) affirme n'avoir jamais vu *l'aï* se compliquer d'érysipèle, d'angioleucite, de phlébite, de phlegmon diffus, de suppuration.

Dans l'état actuel de la science il est difficile de

se prononcer d'une manière catégorique sur la nature et le siége précis de la crépitation douloureuse des tendons. Jusqu'à ce jour il a été impossible de prendre la nature sur le fait, il ne s'est pas offert à l'anatomo-pathologiste un seul cas qui ait pu permettre d'étudier cette affection dans ses diverses phases, et de comparer les symptômes observés pendant la vie aux désordres pathologiques constatés après la mort.

Mais en procédant par analogie, en examinant ce qui se passe dans les phlegmasies des autres membranes séreuses, on peut arriver à une solution sinon positive, au moins probable. N'est-il pas en effet infiniment présumable, qu'à la suite de la tension forcée et souvent répétée des tendons, la membrane séreuse qui leur sert de gaîne s'enflamme, que la sécrétion normale destinée à favoriser le glissement des tendons est interrompue, et qu'elle est remplacée par la sécrétion d'un fluide coagulable ou lymphe plastique ; qu'alors, quand le tendon vient à glisser dans sa gaîne, il rencontre au lieu d'une surface lisse, polie et lubréfiée par un fluide synovial, une surface dépolie, rugueuse, sur laquelle il détermine un bruit de frottement qui n'est autre que la crépitation.

Nous pensons donc que l'aï est une phlegmasie de la membrane synoviale qui tapisse les coulisses tendineuses ;

Que la crépitation est le résultat de l'état de sécheresse ou de rugosité des surfaces synoviales enflammées ;

Que cette crépitation peut être augmentée par la tuméfaction consécutive des parties voisines qui viennent exercer une certaine pression sur les tendons eux-mêmes ;

Qu'enfin, l'extension de l'inflammation au tissu cellulaire circonvoisin, rend compte des phénomènes de rougeur et de chaleur qu'on rencontre dans un certain nombre de cas.

Le tissu cellulaire qui entoure les muscles peut-il, comme le pensait Boyer, être le siége de l'aï ?

Plusieurs raisons s'opposent à ce que nous partagions cette manière de voir.

C'est bien en effet, lorsque les muscles agissent, que la crépitation acquiert la plus grande intensité ; mais il est facile au chirurgien de constater, en appliquant la main successivement sur la partie charnue et tendineuse des muscles, que le bruit de frottement ne se fait pas sentir au niveau de cette portion charnue, mais bien à partir de la terminaison de la fibre musculaire elle-même et sur les points correspondants aux coulisses qui renferment les tendons.

En outre, l'observation clinique constate chaque jour que, quand l'inflammation envahit le tissu cellulaire, elle se termine souvent par suppuration. Ceci étant, comment se fait-il que, dans la crépitation douloureuse des tendons qui est une maladie assez commune, l'on ne rencontre pas de temps en temps des abcès ?

Ces considérations, il me semble, prouvent, contre l'opinion de Boyer, que le tissu cellulaire qui

entoure les muscles n'est pas le siége de la maladie.

D'après ce que nous avons dit de la marche et de la terminaison la plus ordinaire de l'aï, il est permis d'établir d'une manière générale que son pronostic est peu grave. Cependant cette maladie étant susceptible de passer à l'état chronique et d'entraîner à sa suite une dégénérescence fongueuse des gaînes des tendons, comme M. le professeur Velpeau en cite plusieurs exemples, elle oblige à mettre une certaine réserve dans le pronostic et des précautions dans le traitement.

Le temps qui s'est écoulé depuis le début de la maladie, la nature des symptômes, les diverses complications, toutes ces circonstances modifieront nécessairement l'emploi des moyens thérapeutiques.

Disons d'abord que souvent la maladie, abandonnée à elle-même, disparaît spontanément et sans que les personnes atteintes s'astreignent au repos. Lorsque l'affection est légère, que le gonflement et la douleur sont peu marqués, le repos, des compresses résolutives, un bandage compressif, suffisent ordinairement pour la faire disparaître. Si le mal est récent et accompagné de douleurs vives, si la peau est chaude et rouge, si le gonflement est considérable, les antiphlogistiques seront employés avec avantage. Quand la maladie est passée à l'état chronique, il faut mettre en usage le traitement des maladies chroniques des articulations. Ainsi on emploiera les topiques résolutifs, les vésicatoires, et surtout la compression méthodique à laquelle on

joindra le repos absolu de la partie affectée. S'il reste, après la guérison, de la raideur dans le membre qui a été malade, on aura recours aux bains tièdes, émollients et longtemps prolongés, à des bains ou à des douches de vapeur, à des frictions et embrocations résolutives, et surtout à des mouvements qu'on aura soin de communiquer chaque jour et dont on augmentera graduellement l'étendue.

§ II.

DES TUMEURS SYNOVIALES A GRAINS HYDATIFORMES.

La variété des tumeurs synoviales dont je vais maintenant m'occuper avait fixé l'attention de Dupuytren, et personne avant lui n'en avait indiqué les principaux caractères d'une manière aussi précise. Je veux seulement faire remarquer, avant d'entrer en matière, que j'accepterai, pour les désigner, les noms reçus de tumeurs à grains hydatiformes, tumeurs crépitantes, sans que ces dénominations préjugent rien sur le fond du sujet.

Si les matériaux abondent assez pour qu'on soit embarrassé du choix, cette richesse, au fond, n'est qu'apparente ; ces matériaux sont épars, sans liens bien déterminés qui les rattachent les uns aux autres, souvent fort incomplets. Malgré le grand nombre d'observations que nous possédons, il reste encore plus d'une obscurité à dissiper, plus d'une lacune à remplir. La plupart de ces observations sont trop souvent recueillies au point de vue de l'observateur, presque toutes à l'effet de porter un diagnostic

brillant, d'instituer un traitement ou une opération nouvelle. La suite de cette partie de mon travail justifiera, je pense, ces assertions.

Ces tumeurs synoviales s'observent, avec leurs caractères presque pathognomoniques, le plus ordinairement, mais non pas exclusivement, au poignet. D'autres régions, par exemple le pied, en fournissent plus rarement des exemples. La troisième observation, rapportée par M. Cruveilhier (*Anatomie pathologique*, tome 1er, p. 315), en est un remarquable. La même observation est consignée dans les leçons orales de Dupuytren.

Une autre analogue a été rapportée avec de plus grands détails dans la *Lancette française* (16 janvier 1834), par M. Goyrand, d'Aix. Je ne veux rappeler de ces deux observations, qui s'éloignent, par leur position graphique, des limites de mon sujet, que les circonstances qui peuvent éclairer les points obscurs que je voudrais élucider; il s'agit en effet manifestement de la maladie qui m'occupe; elle a son siége dans le même ordre d'organes, elle s'en éloigne seulement par la région du corps qu'elle affecte. Notons, dans l'une et dans l'autre, deux conditions essentielles dont je chercherai à déterminer l'influence dans la production des signes. Je veux parler de l'existence, dans ces deux observations, d'une tumeur en bissac, de deux tumeurs communiquant entre elles par une partie retrécie, et contenant un liquide dans lequel nageaient des corpuscules solides et mobiles. « Elle était formée de deux tumeurs qui étaient séparées par un étranglement très-sen-

sible à l'extérieur, et qui communiquaient évidemment l'une avec l'autre (Cruveilhier). » La malade avait deux tumeurs distinctes, fluctuantes, communiquant entre elles sous la gaîne des péroniers latéraux (observation de M. Goyrand). L'une et l'autre de ces tumeurs présentaient la fluctuation crépitante, et elles contenaient un liquide mélangé de corpuscules hydatiformes.

C'est surtout à la face antérieure du poignet et de la main qu'on observe ces tumeurs, mais la région dorsale de l'extrémité inférieure de l'avant-bras et du poignet n'en est point exempte. Nous avons vu en effet que ces régions palmaire et dorsale présentaient des conditions anatomiques qui, seules, permettent le développement de ce genre de maladie. Les observations de cette catégorie de tumeurs synoviales hydatiformes sont assez rares pour que je ne doive pas négliger de consigner ici celles qui sont parvenues à ma connaissance ou les faits que j'ai eu l'occasion d'observer.

J'extrais la première de l'anatomie pathologique de M. Cruveilhier, tom. 1er, page 319, observation VII. Cette observation appartient à M. Beauchêne.

IIIe OBSERVATION.

M. Beauchêne fils, chirurgien en chef de l'hôpital Saint-Antoine, a eu occasion de voir une tumeur située sur la face dorsale de la main droite, étendue depuis l'articulation de l'avant-bras avec la main jusqu'au milieu du troisième et du quatrième métacarpiens, dont elle recouvrait la face postérieure. Cette tumeur, qui avait la forme de la moitié d'un œuf, gênait beaucoup les mouvements du poignet, et causait même parfois de la douleur. Après avoir inutilement essayé de rompre

ce kyste en le comprimant avec les deux pouces, M. Beauchêne y fait une ponction avec une lancette. Il en jaillit d'abord trois ou quatre cuillerées d'une liqueur très-fluide, séreuse, inodore, d'une couleur citrine, et la tumeur s'affaissa sans se vider complètement : ensuite, au moyen d'une légère compression, on en fit sortir non-seulement de la sérosité, mais des débris de membrane et une multitude de corps étrangers qui ressemblaient à des fragments de fibro-cartilage, avec cette seule différence qu'ils étaient un peu moins denses ; leur forme était très-variée ; il y en avait en tout plus de quarante. Après les avoir fait sortir par des pressions réitérées, M. Beauchêne introduisit un stylet dans la cavité du kyste pour irriter ses parois et déterminer ainsi son oblitération. Dès le lendemain l'ouverture était fermée, et les mouvements de la main parfaitement libres.

Si cette observation ne donne pas sur le siège exact de la maladie toutes les notions désirables, et si elle laisse regretter l'absence de plusieurs circonstances importantes ; si on n'a pas le droit de la ranger parmi les tumeurs synoviales crépitantes, puisque ce symptôme n'est pas mentionné et que peut-être il n'existait pas, elle appartient d'une manière évidente à ce genre de tumeurs par un caractère anatomique essentiel, un liquide séreux, des débris de membrane et une multitude de corps étrangers qui ressemblaient à des fragments de fibro-cartilages.

Une dernière remarque n'échappera à personne, c'est la rapidité de la guérison ; cette rapidité est telle, qu'on peut, sans se montrer trop exigeant en matière de guérison, regretter que le malade n'ait pas été suivi pendant un plus long temps.

M. le professeur Velpeau indique (*Dict. de méd.*, 2e édit., art. *Poignet*) qu'il en a observé plusieurs cas.

Mais l'exemple le plus remarquable est celui que rapporte Boyer, tome IX, page 12. Il présente un grand intérêt au point de vue du traitement et de la solidité de la guérison.

IVe OBSERVATION.

M. C..., de Bruxelles, âgé d'environ trente-cinq ans, bien constitué et bien portant, vint à Paris, dans l'année 1813, pour consulter sur une tumeur qui, sans cause connue, s'était formée sur la partie postérieure du poignet et le dos de la main. Il y avait un an qu'elle avait commencé; ses progrès avaient été successifs et assez rapides : elle s'étendait à plusieurs pouces au-dessus et au-dessous de l'articulation de la main. Consulté par M. C..., je jugeai que sa tumeur était enkystée et qu'on ne pourrait en obtenir la guérison qu'en extirpant le kyste, ou en excitant son inflammation et en faisant naître des bourgeons charnus à la faveur desquels ses parois deviendraient adhérentes et sa cavité s'effacerait entièrement. Le séton me parut un moyen propre à remplir cette double intention : je le proposai au malade, qui accepta, et je pratiquai l'opération de la manière suivante : je fis sur chaque extrémité de la tumeur, qui était oblongue, une incision d'un demi-pouce environ; ensuite, après avoir fait sortir par la compression les matières qu'elle contenait, je passai d'une ouverture à l'autre, au moyen d'un stylet à aiguille, une bandelette de linge effilée dont l'usage fut continué pendant un mois, avec l'attention de la tirer chaque jour, comme on fait pour un séton ordinaire. Au bout de ce temps, je cessai l'emploi de la bandelette, et j'exerçai une compression expulsive entre les deux ouvertures qui ne tardèrent pas à se cicatriser; alors la guérison me parut certaine, et le malade retourna chez lui. Mais sa tumeur ne tarda pas à reparaître, et augmenta successivement malgré l'emploi d'un bandage compressif, au moyen duquel on croyait pouvoir s'opposer à son accroissement. Cet accroissement fut tel, qu'au bout de deux ans, quoique la tumeur ne causât aucune douleur et ne gênât ni les mouvements des doigts ni ceux de la main, le malade désirait vivement d'en être débarrassé. Il revint à

Paris, et s'adressa de nouveau à moi. Voici quel était alors le volume de la tumeur : elle avait plus de cinq pouces de long sur deux et demi de large ; elle était haute d'un pouce au moins, et s'étendait jusqu'à l'extrémité inférieure des os du métacarpe, où elle formait, dans les intervalles qui les séparent, des saillies arrondies. Sa surface présentait plusieurs bosselures ; la peau qui la couvrait était mince et tendue, mais sa couleur n'était point changée. En pressant la tumeur alternativement dans deux points différents, on sentait un liquide qu'on pouvait faire refluer d'un endroit à l'autre ; elle était fixe, point douloureuse au toucher ; les mouvements des doigts conservaient leur liberté ; ceux de la main étaient un peu gênés ; l'avant-bras, au-dessus de la maladie, était un peu plus gros que l'autre. Le séton n'ayant point eu de succès, il était facile de voir qu'on ne pourrait guérir cette tumeur qu'en extirpant le kyste ; mais je craignais que cette opération ne causât des accidents fâcheux. Je fis part de mes craintes au malade qui n'en persista pas moins dans la résolution où il était de se délivrer de cette tumeur à quelque prix que ce fût. Je me vis donc obligé de l'opérer, ce que je fis le 18 avril 1815, de la manière suivante : La main étant placée et fixée par un aide sur une table ; auprès de laquelle le malade était assis, je fis sur la tumeur une incision cruciale qui en comprenait toute l'étendue et qui n'intéressait que la peau ; je disséquai avec soin les quatre lambeaux ; et, quand le kyste fut à découvert, j'y plongeai la pointe du bistouri. Il sortit à l'instant un liquide jaunâtre, onctueux et rempli de petits corps aplatis, allongés, très-nombreux, qui donnaient à cette matière l'aspect du *riz au gras*. L'incision du kyste fut très-douloureuse, à cause du grand nombre de filets nerveux qui couvraient sa surface, et dont il était impossible d'éviter la section. En agrandissant la première ouverture faite à la tumeur, j'aperçus quelque chose de blanc que l'instrument avait un peu endommagé : c'était le tendon de l'extenseur qui appartient au doigt du milieu, et qui se trouvait dans l'intérieur même du kyste, dont le fond adhérait dans une grande étendue aux autres tendons le l'extenseur, aux os du carpe et à ceux du métacarpe. Ses parois étaient d'une couleur jaunâtre, épaisses d'une ligne, et

offraient à l'intérieur un grand nombre de rides semblables à celles de la membrane interne de la vésicule du fiel. Les bosselures dont j'ai parlé communiquaient entre elles, et, en pressant l'avant-bras à sa partie moyenne, on faisait refluer dans ce kyste une matière semblable à celle dont il était rempli. J'enlevai tout ce que je pus de cette poche membraneuse, tantôt avec des ciseaux, tantôt avec le bistouri ; mais il en resta encore beaucoup de sa partie profonde et adhérente. Je remplis cette vaste plaie de charpie que je soutins avec des compresses et une bande roulée : la main fut appliquée sur une palette de carton.

Le malade avait supporté une grande partie de l'opération sans donner aucune marque de douleur ; mais il témoigna, vers la fin, par ses gestes et ses plaintes, la force des souffrances qu'il endurait. Au cinquième jour l'inflammation était développée dans tous les points de la portion restante du kyste. La suppuration détacha peu à peu la charpie, et bientôt le fond de la plaie devint une surface rouge, bourgeonnée, qui s'élevait tous les jours. Le 17 mai, elle dépassait le niveau de la peau. Les bords, déjà cicatrisés, ne laissaient plus à guérir qu'une plaie de la largeur d'un écu de six livres. Mais, au milieu de cette plaie vermeille, existait un trou assez grand pour recevoir l'extrémité du petit doigt, et duquel s'écoulait, quand on pressait l'avant-bras, un liquide trouble, visqueux, semblable, à part les petits corps blancs dont j'ai parlé, à celui qu'avait contenu le kyste lui-même. Plus bas, et sur le côté interne, existait aussi une autre petite ouverture d'où suintait également, mais en très-petite quantité, un liquide tout-à-fait pareil au premier.

Une sonde cannelée, introduite par l'orifice le plus large, fit reconnaître un trajet fistuleux très-étendu : je me déterminai à en mettre le fond à découvert, et, pour cela, il fallut faire à la peau et au tissu cellulaire très-épaissi une incision de plus de quatre pouces de long ; l'intérieur de ce conduit fistuleux était pâle, lisse, et on n'y voyait ni muscles, ni tendon, circonstances dont je tirai un bon augure. L'inflammation s'y déclara, et il naquit des bourgeons charnus qui bientôt furent au niveau de la peau.

Dans l'intention de hâter la cicatrisation, je rapprochais tous les jours les bords de la plaie avec de longues bandelettes agglutinatives que je serrai en sens opposé. Ces bandelettes produisaient un assez bon effet; mais il fallut bientôt renoncer à leur usage, parce qu'elles causaient des démangeaisons et des douleurs à la peau; il survint même à la main et à l'avant-bras un érysipèle qu'accompagnait un embarras gastrique et qui exigea l'emploi d'un vomitif.

Lorsque l'érysipèle fut dissipé, je substituai aux bandelettes agglutinatives le bandage unissant des plaies en long, qui eut l'avantage de rapprocher et d'affaisser les lèvres de la plaie sans irriter la peau, ni causer de démangeaisons. Le petit suintement qui venait de l'ouverture très-étroite placée au-dessous de celle qui avait été comprise dans la dernière incision, cessa de lui-même, sans doute par l'effet de la compression du bandage unissant. Cependant la plaie ne fut complètement cicatrisée qu'au bout de quatre mois. Il ne se fit aucune exfoliation de tendon, aussi tous les doigts jouissaient-ils de leurs mouvements.

Dans un voyage que j'ai fait à Bruxelles, en 1821, j'ai vu M. C..., et je me suis assuré que sa guérison est complète et radicale. Il ne reste d'autre trace de sa maladie qu'une cicatrice bien régulière, mince, et qui ne gêne en aucune manière les mouvements des doigts et de la main.

M. Cruveilhier rapporte, dans son Anatomie pathologique, l'observation suivante, que je crois devoir consigner ici, à cause de particularités de siége et de disposition bilobée latéralement.

Ve OBSERVATION.

Une femme, âgée de quarante-cinq ans, était entrée dans la salle Sainte-Jeanne pour un catarrhe pulmonaire chronique. Je vis, par hasard, à la face antérieure de son avant-bras gauche, deux pouces au-dessus du ligament du carpe, une tumeur divisée en deux parties, l'une droite, l'autre gauche, par un étranglement longitudinal. En exerçant une compression alternative sur ces deux tumeurs, je reconnus qu'elles communiquaient l'une avec l'autre, et j'éprouvai ce sentiment

particulier de frottement auquel on ne se méprend jamais. Je pronostiquai que cette tumeur était de la nature de celles dont je viens de parler. La mort de cette malheureuse me permit de vérifier mon diagnostic. Avant toute dissection, je voulus percevoir la même sensation ; plusieurs personnes s'en convainquirent avec moi. Peut-être quelqu'un d'entre nous exerça-t-il une pression trop considérable ; mais après notre examen la bipartition de la tumeur était beaucoup moins évidente. J'enlevai la peau : sous elle était une poche contenant de petits corps transparents, semblables, pour la consistance et pour l'aspect, à des morceaux de cristallin. Ce kyste était extrêmement mince, celluleux, et tellement adhérent aux parties voisines, que je ne pus l'en séparer sans solution de continuité.

La minceur des parois du kyste, son adhérence aux parties molles, la présence de petits corps transparents, sont des circonstances bien remarquables ; mais, ce qui me paraît l'être encore davantage, c'est cette division de la tumeur en deux parties par une espèce d'étranglement longitudinal. Quant au sentiment particulier de frottement auquel on ne se méprend jamais, il s'explique, je pense, par la condition anatomique de la tumeur, et j'invoquerai plus tard cette observation à l'appui de l'explication. Il ne préjuge rien d'une manière absolue sur la nature synoviale de la tumeur, il indique seulement des corps plus denses dans un liquide, et le passage de ces corps d'un lieu dans un autre, à travers un passage rétréci.

Il faut convenir toutefois que, si ce n'était pas là une tumeur synoviale, un hasard bien singulier avait réuni toutes les conditions propres à entraîner le chirurgien dans une méprise.

M. le professeur Velpeau (*loc. cit.* p. 299) rapporte avoir vu des exemples de ces tumeurs dans les cou-

lisses fibro-synoviales des radiaux externes ou des abducteurs du pouce, de même que sur le dos du carpe, dans le trajet des muscles extenseurs des doigts; je n'en ai pas trouvé d'autres observations.

Mais c'est à la face antérieure du poignet, à la paume de la main, à la face palmaire des doigts qu'on les observe ordinairement; c'est là qu'ils présentent pour ainsi dire leurs caractères spéciaux, et que nous devons les étudier dans leurs détails. Nous chercherons à déterminer mieux qu'on ne l'a fait généralement leur siége précis. L'anatomie éclairera l'observation clinique, et celle-ci viendra confirmer à son tour la donnée anatomique. On peut dire que la plupart des faits recueillis présentent, à cet égard, une assez grande confusion, et que, si plusieurs témoignent d'une grande exactitude de la part des observateurs, la signification anatomique n'en n'a pas été saisie. Diverses causes ont contribué à entretenir cette confusion en pathologie : les connaissances anatomiques inexactes ou confuses, peut-être quelques anomalies congénitales ou acquises dans la disposition des gaînes ou bourses synoviales et enfin un fait de pathogénie que démontre l'expérience clinique. Ce fait, c'est que, lorsqu'une de ces bourses synoviales vient à être affectée, il arrive quelquefois que, par voie de contiguité, peut-être plus probablement par une disposition qui s'observe surtout dans les membranes séreuses, plusieurs de ces organes sont pris simultanément ou l'un après l'autre ; et alors, sans l'observation attentive des symptômes et des phénomènes qui se succèdent, même avec des connais-

sances anatomiques précises, le siége multiple du mal échappe à l'observation. On trouvera dans la suite de cette dissertation plusieurs observations dans lesquelles les phénomènes morbides se sont passés de la sorte.

Dans ces dernières années (1837), M. Legucy, dans une thèse anatomique remarquable que j'ai consultée plus d'une fois, avait entrevu la possibilité et fait pressentir l'utilité d'apporter dans la pathologie des bourses synoviales tendineuses de la main, les distinctions qu'il s'efforçait d'établir en anatomie. Plus récemment, dans un travail remarquable lu à l'Académie de Médecine, mon excellent ami, M. Gosselin, a tiré des inductions chirurgicales beaucoup plus étendues; il a essayé de localiser la maladie à l'aide de l'anatomie normale. Je pense qu'avec l'observation clinique on peut arriver au même but. Les cinq bourses synoviales que nous avons décrites à la face palmaire du poignet, de la main et des doigts, peuvent devenir isolément le siége de la tumeur crépitante hydatiforme. Elle s'observe plus rarement dans la bourse externe ou radiale, d'une surface moins étendue et d'une complication moindre que la bourse cubitale : c'est à peine si nous pourrons en trouver quelques exemples. Mais il faut tenir grand compte, dans cette appréciation de la fréquence, de l'espèce de confusion qui règne dans les observations. Nous avons indiqué ailleurs les causes de cette confusion, ajoutons ici la préocupation des observateurs dont les recherches, souvent dirigées vers un but fixé à l'avance, ont

laissé dans l'ombre les autres points de l'observation. C'est surtout dans la bourse cubitale qu'on a observé la maladie, et le plus grand nombre des observations rapportées dans ce travail appartiennent à cette catégorie.

Toute méprise, toute confusion devient impossible lorsque la maladie a son siége dans les bourses synoviales des trois doigts index, médius et annulaire. Nous avons démontré, à l'article anatomie pathologique, l'existence de la maladie pour le doigt médius; les trois observations qui suivent en fournissent d'autres exemples pour chacun de ces doigts.

VIe OBSERVATION.

(*Gazette des Hôpitaux*, n° 20, mai 1848.)

Un homme, d'une cinquantaine d'années, se présente dans le service de M. Nélaton, à l'hôpital Saint-Antoine, offrant une tuméfaction énorme de l'index de la main droite. Un examen attentif fit reconnaître que la gaîne tendineuse de la face palmaire de ce doigt s'était peu à peu distendue par l'accumulation du liquide synovial, épanché bientôt en telle quantité qu'il en était résulté une rupture de la poche. Au moment où M. Nélaton vit le malade, l'épanchement entourait complètement le doigt. On constatait, en palpant la tumeur, une sensation de craquement, de crépitation particulière tout-à-fait analogue à celle qui a été signalée par les auteurs comme caractéristique des tumeurs hydatiformes du poignet. Ce phénomène, bien que se produisant dans un lieu tout-à-fait inaccoutumé, ne laissa point au chirurgien le moindre doute ; il pratiqua donc à la face palmaire une incision profonde par laquelle sortirent et un liquide visqueux, transparent, et une multitude de ces corps blanchâtres, semblables à du riz à demi-cuit. Le plus grand nombre de ces corps étaient libres, nageaient dans le liquide synovial. Quelques-uns étaient adhérents aux parois

du kyste, aux tendons eux-mêmes, soit immédiatement, soit au moyen d'un petit pédicule assez court et facile à rompre. A l'aide de ciseaux courbes, le chirurgien ébarba, pour ainsi dire, les tendons fléchisseurs du doigt, et enleva une portion des grains adhérents.

Une fois le kyste ouvert et vidé, la plaie fut soumise à une irrigation d'eau froide que l'on prolongea pendant cinq à six jours. Des phénomènes inflammatoires, mais peu intenses, se manifestèrent; les points des tendons qui avaient été touchés par l'instrument tranchant s'exfolièrent, et la cicatrisation se fit assez rapidement. Voilà maintenant six semaines que l'opération a été faite; le doigt est encore assez volumineux, mais non douloureux. Les mouvements de totalité du doigt sont rétablis, mais ceux de flexion sont à peu près impossibles, ce qui tient aux adhérences qui se sont faites entre la gaîne et les tendons fléchisseurs.

VIIe OBSERVATION.

Au nº 8 de la salle Saint-Antoine, est un homme opéré la veille d'une tumeur située dans la paume de la main et dans la direction du troisième métacarpien. La nature de cette tumeur était assez difficile à diagnostiquer; cependant, lorsqu'on comprimait la partie située dans la paume de la main, on faisait passer le liquide qu'elle contenait dans le doigt, et réciproquement du doigt dans la main, en déterminant un bruit particulier, une sorte de frôlement, qu'on a toujours considéré comme annonçant la présence de ces hydatides qui ressemblent à des pépins de poire ou de melon. Une incision a été faite sur sa longueur, et on a vu sortir, avec du sang, des matières glaireuses et un petit nombre de corps étrangers. Le diagnostic avait donc été bien établi; mais ces kystes sont de mauvaise nature, et, lorsqu'on les ouvre, ils deviennent souvent le siége d'une inflammation violente qui peut déterminer des accidents funestes. Pour prévenir cette complication fâcheuse, soixante sangsues ont été, immédiatement après l'opération, appliquées sur l'avant-bras. Le sang a coulé jusqu'à la syncope. Ce matin, il ne sortait par le kyste ni matières liquides, ni hydatides. Le malade, qui était fort nerveux, était encore agité, et avait le pouls petit et serré, mais rien n'an-

nonçait le développement d'une inflammation redoutable. Cependant, pour le prévenir, on a prescrit des bains de bras dans une décoction tiède de racine de guimauve, trois cataplasmes émollients par jour, et un julep narcotique (1).

(Lisfranc. — *Journal de Médecine et de Chirurgie pratiques*, tome VIII, page 412.)

VIIIe OBSERVATION.

KYSTE HYDATIQUE DANS LE DOIGT ANNULAIRE DE LA MAIN DROITE; OUVERTURE; GUÉRISON.

(Dupuytren, *Leçons orales.*)

M. Devezeaud, âgé de 21 ans, jouissant habituellement d'une bonne santé, éprouva, sans cause connue, il y a quatre ans, un engourdissement douloureux dans toute l'étendue du doigt annulaire de la main droite.

Il fut quelque temps sans songer à remédier à cet accident, et ce ne fut qu'au bout de quelques mois que le gonflement triplant le volume du doigt, l'impossibilité d'exécuter les mouvements, un sentiment d'agacement semblable à celui qu'on éprouve à presser un bas de soie, l'obligea de se faire traiter. Un chirurgien appliqua un bandage compresse, continua longtemps ce traitement, et, sur son inutilité, proposa l'amputation, ce à quoi le malade se refusa. Cependant, au bout d'un an, le gonflement avait disparu entièrement de son siége primitif, par l'effet de cette compression, mais gagné la paume de la main, dans laquelle il faisait une saillie proportionnée à celle qui existait sur la face palmaire du doigt annulaire. Pendant les trois années qui précédèrent l'entrée de M. Devezeaud à la maison de santé de M. Cartier, la tumeur augmenta au point d'égaler le volume d'un œuf de poule, faisant saillie sur la face palmaire de la main, au devant de la quatrième articulation métacarpo-phalangienne. Si l'on pressait la tumeur, elle paraissait élastique, elle cédait et revenait sur elle-même.

L'impossibilité de saisir, de palper, jointe à la douleur et

(1) Ce malade a guéri sans accidents. (*Note du Journal.*)

à la tension continuelles, mirent le malade dans la nécessité de s'adresser à M. Dupuytren pour se faire opérer.

En effet, après avoir incisé les téguments et l'aponévrose palmaire, on aperçut une enveloppe fibreuse, blanchâtre, qui, d'abord ouverte légèrement, donna issue à quelques corps luisants, très-polis, d'un blanc rosé, de formes différentes, et que l'on pouvait cependant comparer, en général, à de très-petites fèves de haricot. L'incision, plus étendue, livra passage à une immense quantité de ces corps, comparativement à la saillie que faisait la tumeur à l'extérieur ; leur nombre pouvait s'élever à quelques centaines.

Plongés immédiatement dans l'eau tiède, ils n'offrirent aucuns de ces mouvements d'ondulations indiqués dans les descriptions. Ouverts, ils paraissaient composés d'une substance albumineuse, ayant quelque ressemblance avec celle qui existe au centre des cartilages intervertébraux chez les très-jeunes sujets. Ils devaient leur forme et leur consistance assez forte à une tunique de nature fibreuse, offrant chez quelques-uns, dans un point de son étendue, un petit prolongement très-transparent, fusiforme, sans aucune trace d'ouverture. Cette disposition, qui était la plus rare, offrait quelque analogie avec les hydatides *cysticerques;* la plus grande partie n'offrait que de petites saillies anguleuses chez les uns, et de petites cavités correspondantes dans les autres. C'étaient celles-ci qui nous avaient paru ressembler à de petites fèves de haricots ; quelques-unes étaient adhérentes aux parois du sac. Cette espèce offrait beaucoup de ressemblance avec les hydatides *acéphalocystes* décrites par Laënnec.

Le kyste qui renfermait ces corps paraissait entièrement composé de tissu cellulaire; sa face externe était adhérente à l'aponévrose palmaire et aux parties profondes de la paume de la main ; leur face interne, lisse, polie, brillante, était humectée par un liquide séreux, semblable à celui de toutes les membranes de ce genre.

Au reste, le malade fut pansé simplement ; on excisa quelques portions du kyste, et on introduisit une mèche de linge effilée dans la plaie, afin d'obtenir la fonte du sac par la suppuration. Il ne survint pas d'accidents, et le malade

(grâce aux soins que lui donna Caillard fils) fut guéri au bout d'un mois.

Quelle que soit la variété de position de ces tumeurs, elles présentent des caractères communs qui nous permettent d'embrasser d'un même coup d'œil, leur anatomie et leur physiologie pathologiques.

Pour être complète, l'anatomie pathologique de ces tumeurs ne doit pas s'arrêter à la connaissance des productions morbides auxquelles une simple ponction peut donner issue, elle doit comprendre surtout la description du kyste qui les renferme et au sein duquel elles se sont développées.

Jusqu'à présent les auteurs se sont peu occupés de ce dernier point d'anatomie, et cela se conçoit. Ces tumeurs sont ordinairement soumises à des moyens de traitement tels que : l'incision, la ponction, l'écrasement, l'injection, qui, conduisant presque toujours les malades à une guérison plus ou moins parfaite, ne permettent pas d'observer directement les parois du kyste. Dans les cas les plus malheureux, comme une observation de M. Malgaigne en fournit un exemple, la mort survint, mais après des désordres locaux tellement graves, des altérations tellement considérables, qu'elle n'est pas profitable à l'anatomie pathologique.

Plus favorisé que la plupart de nos devanciers, nous avons pu réunir deux pièces sur lesquelles il nous a été possible d'observer le contenant aussi bien que le contenu. L'une provient de l'excision partielle d'un kyste volumineux, et nous a été donnée par notre

ami et collègue M. Lenoir. Nous devons l'autre à l'obligeance de M. Froment, qui l'a recueillie sur un sujet de l'amphithéâtre de Clamart.

Nous allons présenter d'abord la description de ces deux pièces, en insistant sur tous les détails qu'une observation attentive nous a permis de constater.

Pour ne rien négliger de ce qui peut jeter quelque jour sur cette question, nous ajouterons à ces descriptions l'analyse des recherches microscopiques qui ont été faites sur ces deux pièces, et pour lesquelles MM. Robin et Lebert ont bien voulu nous prêter leur habile concours.

Enfin, en comparant entre eux les résultats auxquels nous serons ainsi parvenus, et en les rapprochant des faits déjà signalés dans la science, nous trouverons l'occasion de contrôler quelques-uns de ceux-ci, de contester les autres et d'établir, pour notre part, quelques considérations nouvelles.

Description de la pièce de M. Lenoir.

La portion de kyste que nous avons sous les yeux est du volume d'une grosse noix; elle présente à sa surface extérieure des filaments des lambeaux de tissu cellulaire qui les fixaient aux parties voisines.

Lorsque l'on incise la paroi, on peut constater qu'elle est épaisse de quatre à cinq millimètres environ, qu'elle a la consistance du tissu fibreux, mais qu'elle est plus dense et d'un grain plus homogène. Ouverte dans son plus grand diamètre, elle offre une surface interne, lisse dans une partie

de son étendue, et présentant dans les autres points un aspect variable que nous devons étudier.

Dans certains endroits, en effet, cette surface est comme chagrinée ; un peu plus loin, elle revêt l'apparence de véritables franges, dont quelques-unes sont allongées et comme pédiculées, et toujours réunies en groupes.

Enfin, sur d'autres points, ces franges se changent insensiblement en petits corps blanchâtres, tenant à la paroi à laquelle elles semblent appendues. (V. pl. II, fig. 5.)

Ces petits corps blanchâtres ont beaucoup d'analogie avec d'autres corps de même couleur et de même nature, mais entièrement libres dans le liquide qui était contenu dans la tumeur. Ils présentent de grandes variétés de volume et de forme. Ils varient depuis le volume d'un grain de millet jusqu'à celui d'un petit haricot ; la plupart ressemblent exactement à des grains de riz. Les uns sont arrondis, quelques-uns allongés, d'autres triangulaires ou reniformes, tous semblent aplatis Quand on les coupe en deux, il est facile de constater que les plus gros sont composés d'une paroi plus ou moins épaisse et d'une cavité. Les plus petits ne présentent pas de cavité, mais la coupe permet de reconnaître à leur intérieur une substance plus grise, plus transparente, plus granuleuse que celle qui forme l'enveloppe. En agissant sur le contenu avec une aiguille fine, on parvient sans beaucoup de peine à le séparer de la couche plus dense qui l'environne.

Pièce de M. Froment.

Cette pièce se rapporte à une forme de tumeur sur laquelle nous avons insisté.

Nous avons vu en effet qu'il existait certaines tumeurs hydatiformes analogues à celles du poignet, et siégeant sur la limite du métacarpe et de la première phalange de certains doigts, notamment du médius et de l'annulaire. Nous avons rapporté les observations de Dupuytren, de Lisfranc et de M. Nélaton. La pièce de M. Froment semble calquée sur ces deux dernières, au moins pour l'apparence extérieure. Elle complète nécessairement leur histoire.

Il s'agit en effet d'une tumeur synoviale du doigt médius. Cette tumeur fusiforme apparaît à la face palmaire de la main qui a été dépouillée de la peau. Elle est située dans la gaîne synoviale des tendons du médius. Sa longueur totale est de sept centimètres; elle s'étend depuis l'extrémité supérieure de la seconde phalange, où un rétrécissement extérieur semble indiquer qu'elle se termine en cul-de-sac, jusqu'à la partie supérieure du troisième métacarpien, où elle se termine également en cul-de-sac; au-dessus on retrouve le paquet des tendons fléchisseurs qui semblent émerger de la tumeur. La circonférence du doigt au niveau de l'articulation métacarpo-phalangienne est de neuf centimètres. Ce point correspond à la partie la plus saillante de la tumeur. Le fuseau qu'elle représente est interrompu en quatre endroits différents par des rainures ou sillons profonds laissant entre eux des bosselures qui pré-

sentent quelque chose d'analogue à l'aspect du gros intestin insufflé. (V. pl. II, fig. 2.)

La tumeur ayant été ouverte dans toute sa longueur, nous avons constaté les phénomènes suivants : Il y a deux poches bien distinctes, une digitale et une métacarpienne. Elles sont séparées l'une de l'autre au niveau de l'articulation métacarpo-phalangienne par une cloison transversale assez épaisse. (V. fig. 3.)

La poche métacarpienne remonte jusqu'à la partie moyenne du métacarpe ; elle siége sous l'aponévrose, elle est complétement vide, à parois lisses, peu épaisses. Elle est exclusivement située dans la gaîne du fléchisseur sublime, qui au métacarpe est distincte de celle du fléchisseur profond.

La seconde poche fait saillie au-devant de la première phalange ; elle est très-bornée superficiellement, et ne présente qu'un centimètre d'étendue depuis la cloison qui la sépare de la poche précédente jusqu'à sa terminaison, qui se fait par un épaississement brusque de sa paroi devenue adhérente au tendon superficiel. Dans l'intervalle, la paroi est très-mince et correspond au plus considérable des plis extérieurs que nous avons signalés. En haut, en bas, au niveau de la cloison et de l'épaississement de la paroi que nous venons de noter, la coupe présente une apparence fibreuse, consistante et très-homogène. En arrière, la cavité se contourne autour des deux tendons, et, arrivée sous le tendon profond, se prolonge en bas jusqu'à l'articulation de la première phalange avec la seconde, en haut

jusqu'au tiers supérieur du métacarpe. En ce point, elle correspond exclusivement à la gaîne du fléchisseur profond et se trouve en rapport avec la poche métacarpienne plus superficielle, que nous avons décrite, mais avec laquelle elle ne communique pas. (V. *fig.* 4.)

La pièce ayant été conservée quelque temps dans l'alcool, les poches ne contenaient plus de liquide; mais dans la cavité digitale et dans ses prolongements on trouva une quantité assez considérable de petits corps blanchâtres, libres, semblables à ceux que l'on rencontre dans les kystes de la bourse carpienne, toutefois plus petits et sans cavité dans leur intérieur.

La paroi de ce kyste est lisse dans une grande étendue, mais dans quelques points elle présente des franges de diverses grandeurs, et dont les plus allongées sont de véritables corps blancs prêts à se séparer. Il serait difficile d'établir s'il a existé une cavité unique dans le principe, qui, depuis, s'est divisée en deux par une cloison, ou si les deux kystes se sont développés simultanément sous l'influence d'une même cause. Cette dernière opinion est plus vraisemblable et plus en rapport avec les données anatomiques; nous avons constaté en effet l'existence d'une gaîne commune au doigt, se bifurquant au-dessus de l'articulation metacarpo-phalangienne, mais présentant en ce point un rétrécissement plus ou moins complet, qui est bien évidemment ici l'origine de la cloison de séparation qui existe entre le kyste métacarpien superficiel et le kyste digital et métacarpien profond.

Voici maintenant les résultats de l'étude micros-

copique qui a été faite principalement sur la première pièce : 1° *Parois du kyste*. Sa face interne est tapissée par des cellules d'épithélium pavimenteux que l'on retrouve dans tous les points lisses et unis, mais qui n'existe pas au niveau des franges et des productions saillantes que nous avons signalées. Ces cellules ont un noyau assez petit et qui manque quelquefois. Elles sont un peu déformées ; quelques-unes même sont ratatinées, comme repliées. Leurs angles sont plus arrondis et leur contour moins régulièrement polyédrique qu'à l'état normal. (Pl. I, *fig.* 1.)

La substance qui compose la paroi elle-même est constituée : 1° Par les éléments fibro-plastiques des trois variétés (*fig.* 2.), savoir : des noyaux libres (*fig.* 2 a), des cellules sphériques ou ovoïdes (*fig.* 2 b), des corps fusiformes (*fig.* 2 d). 2° Par quelques fibres de tissu cellulaire rares et éparses. 3° Par de la matière amorphe unissante parsemée de granulations moléculaires. C'est, de tous les éléments que nous venons de nommer, celui qui forme la plus grande masse dans la structure de la paroi du kyste. Elle emprisonne et maintient réunis les autres éléments, et par sa densité rend leur préparation difficile. Les granulations moléculaires qu'elle renferme sont en assez grand nombre, à contour noirâtre opaque, à centre brillant. Ce sont elles qui rendent la masse de la substance peu transparente et difficile à observer (*fig.* 6).

On voit aussi dans cette figure de quelle manière sont distribués les noyaux fibro-plastiques au milieu de la substance amorphe. L'aspect fibroïde que l'on

aperçoit en certains endroits tient aux fibres éparses du tissu cellulaire et aux éléments fusiformes fibro-plastiques.

Il arrive quelquefois que, par dilacération du tissu, l'on entraîne quelques noyaux fibro-plastiques qui restent entourés d'une portion assez étendue de matière amorphe (*fig.* 2 c). L'irrégularité des contours et les variations de volume empêchent de confondre ces corps accidentels dus à la préparation avec les cellules fibro-plastiques.

Les végétations qui adhèrent à la face interne du kyste nous offrent, quand elles sont assez volumineuses, une différence entre leur surface et leur intérieur. La surface offre un degré d'organisation plus marqué, et peut être considérée comme une paroi ; on rencontre dans cette paroi de la matière amorphe parsemée de granulations moléculaires (*fig.* 3). Par place, cette matière est d'aspect fibroïde, sans qu'on puisse l'isoler de fibres ni d'éléments fibro-plastiques. Elle renferme cependant quelques noyaux fibro-plastiques épars. (Même planche, *fig.* 3.)

La substance centrale de végétation de la paroi est entièrement constituée par de la matière amorphe remplie de granulations moléculaires qui, çà et là, plus nombreuses, plus agglomérées, donnent aux fragments de cette substance un aspect floconneux.

Les grains, qui sont complètement libres dans la cavité, présentent sous le microscope, tant dans leur paroi que dans leur contenu, absolument la même

composition que les végétations adhérentes à la face interne du kyste que nous venons d'étudier.

En nous appuyant sur les deux observations qui nous avons présentées, sur les recherches que nous venons de rapporter, sur les données que nous trouvons dans plusieurs auteurs, il nous est possible, maintenant, de reconstruire l'histoire à peu près complète de l'anatomie pathologique de ces tumeurs.

Et pour le faire avec plus de méthode, nous allons nous occuper successivement: 1° de la paroi du kyste; 2° du liquide contenu; 3° des corps en suspension dans ce liquide.

1° *Paroi du kyste.* Dans un cas, Dupuytren a mentionné l'adhérence de la paroi du kyste au ligament annulaire. M. Cruveilhier (*Essai sur l'Anatomie pathologique*, t. I, p. 322) rapporte aussi un cas dans lequel le kyste très-adhérent aux parties voisines, était extrêmement mince et celluleux. Divers observateurs, et notamment M. Nélaton, ont remarqué « qu'un petit nombre des corps ou grains « hydatiformes étaient adhérents aux parois, aux « tendons eux-mêmes, soit immédiatement, soit au « moyen d'un petit pédicule. »

Enfin, M. Hyrtl, de Vienne (*Médicinische Jahrbucher des Osterreich. Staats*, t. XXXIX, p. 261) après avoir mentionné le même fait, en a le premier tiré la conséquence que les corps libres étaient produits par la paroi : que celle-ci devenait d'abord verruqueuse, que les végétations en grandissant devenaient pédiculées et tombaient dans la cavité par rupture du pédicule.

Ces notions, méritent d'être rapprochées des détails que nous ont présentés les deux pièces pathologiques dont nous avons rendu compte. Et, à l'aide de ces matériaux, nous espérons pouvoir élucider les trois questions suivantes :

Comment se comporte l'enveloppe du kyste par rapport aux parties voisines ?

Quels sont les changements qui surviennent dans sa propre composition ?

Quels sont les phénomènes qui surviennent du côté de sa face interne ?

L'adhérence de ces kystes avec les parties voisines est très-variable, suivant la nature de ces parties et l'adhérence primitive qui existe entre elles et la bourse synoviale normale.

Partout où la bourse synoviale, appliquée immédiatement contre des os ou des aponévroses ou même d'autres organes, leur est intimement unie, le kyste est lui-même beaucoup plus adhérent que dans les points où un tissu cellulaire lâche, interposé entre les organes et la bourse, permet d'isoler facilement celle-ci : ainsi, dans l'observation de Dupuytren, le kyste était adhérent à l'aponévrose palmaire : dans la pièce de M. Lenoir, les adhérences qui ont empêché l'extraction complète siégeaient du côté du ligament annulaire et des os du carpe. Et dans la tumeur métacarpo-phalangienne de notre seconde pièce, l'adhérence est plus forte en arrière contre les os, en avant contre l'aponévrose superficielle, que sur les côtés où la bourse est plus indépendante.

De là découle cette première conséquence chirurgicale que l'extraction complète du kyste, possible dans les tumeurs entourées partout de tissu cellulaire, comme les ganglions ou les hygromas, devient impossible ou au moins très-laborieuse dans les bourses tendineuses qui reposent sur des os ou sont en rapport immédiat avec des plans aponévrotiques.

Ces rapports immédiats des bourses tendineuses normales avec les os et les aponévroses n'exercent pas seulement une influence sur les adhérences définitives du kyste, ils contribuent aussi à donner certaines formes spéciales aux kystes de chaque région, ils peuvent arrêter leur développement dans un sens et le forcer à se faire dans un autre. Telle est l'origine de certaines formes spéciales, comme celle en bissac au niveau de la face palmaire du poignet. Enfin ces adhérences, les compressions qui en résultent dans le développement excentrique de la tumeur ont encore une action réelle sur l'épaisseur des parois du kyste.

L'épaisseur est moins grande au niveau de ces adhèrences, ainsi le kyste disséqué par M. Cruveilhier, et dont le siége n'est pas bien déterminé, adhérant partout, était aminci dans toute son étendue. La portion excisée par M. Lenoir, et qui a pu être détachée des parties voisines, était, au contraire très-épaisse, et enfin, dans notre seconde pièce, les parois antérieures et postérieures fixées contre les os et l'aponévrose avaient beaucoup moins d'épaisseur que les parois latérales et les cloisons de séparation.

Une question importante qu'il serait intéressant de résoudre est celle-ci : Comment se fait cet accroissement d'épaisseur du kyste? Serait-ce par l'épanchement d'une matière plastique, sous forme de fausse membrane, à l'intérieur de la poche séreuse, primitive, ou par l'infiltration de la même matière dans le tissu même qui constitue la paroi et dans le tissu cellulaire ambiant ?

Je crois qu'en rapprochant les observations que nous avons faites sur l'état pathologique des faits que nous avons constatés à l'état sain, nous pouvons repondre à cette question :

A l'état sain, en effet, la paroi de la bourse tendineuse se compose : 1° d'une couche fibreuse très-visible (*fig.* 7) ; 2° d'une couche épithéliale qui la tapisse.

A l'état pathologique, nous retrouvons une couche d'épithélium à peu près semblable, et un corps de membrane doublant cet épithélium, composé de quelques fibres éparses de tissu cellulaire, de beaucoup de matière amorphe et de quelques éléments fibro-plastiques.

Cette première comparaison nous porte à penser que le développement s'est fait dans la membrane elle-même par le dépôt au milieu des fibres du tissu cellulaire, de matière amorphe et de corps fibro-plastique. Ce dépôt peut s'être propagé jusqu'à une certaine distance dans le tissu cellulaire ambiant ; mais très-certainement il ne s'est pas déposé de couche plastique interne, car sans cela l'épithélium aurait disparu.

Dira-t-on qu'il se sera reproduit dant la cavité du kyste? mais dans ce cas nous aurions un épithélium de nouvelle formation, jeune, avec des caractères tranchés, tandis que le microscope nous a révélé, au contraire, un épithélium irrégulier de forme, et tel qu'on le trouve quand il est resté longtemps appliqué sur une partie malade (Lebert).

Ainsi nous pourrons conclure que le développement en épaisseur de la paroi du kyste se fait aux dépens de la trame fibreuse de la membrane, et peut-être d'un peu de tissu cellulaire ambiant. Et l'on comprend très-bien que, dans les points où ce tissu cellulaire manque, et où la séreuse elle-même est fortement appliquée, fortement pressée contre les os ou une aponévrose, ce dépôt soit moins abondant. Seconde raison qui vient se joindre à la simple compression pour empêcher la paroi du kyste de prendre autant d'épaisseur au niveau des adhérences que dans les autres points.

Est-ce à dire qu'il ne se passe aucun changement du côté de la face interne du kyste? nous ne le prétendons nullement. D'abord, évidemment la sécrétion normale qui se fait dans l'intérieur du kyste est altérée, puisqu'il y a une hypersécrétion, une véritable hydropisie. Et puis, comme on l'a vu d'après l'observation de M. Nélaton, et surtout d'après la description de nos pièces, la surface interne n'est pas unie partout : partout on ne retrouve pas l'épithélium ; en certains points on rencontre un aspect chagriné, puis des groupes de franges plus ou moins

allongées. Ces petites irrégularités, ces végétations, ces franges ne sont pas autre chose que de la matière amorphe avec quelques éléments fibroplastiques, c'est-à-dire absolument ce que nous avons trouvé de surajouté à la membrane séreuse primitive.

Il semble donc que le dépôt de matière qui s'est infiltré par une cause quelconque dans la trame même de la séreuse, a fait, en quelques points, irruption en dedans, et brisé pour ainsi dire la barrière de l'épithélium pour venir former ces houppes irrégulières.

A l'occasion de chacune des deux pièces d'anatomie que nous avons décrites, nous avons mentionné les différents aspects et les différentes formes de ces végétations ; nous avons vu qu'elles subissaient plusieurs états intermédiaires, commençant par un simple pointillé sur la membrane lisse, puis présentant des franges un peu plus longues, et enfin de véritables petits corps blancs allongés ou arrondis et tenant encore à la paroi par un pédicule plus ou moins long, plus ou moins large. (V. pl. II, fig. 5).

Nous reviendrons, dans un instant, sur la signification physiologique probable de ces franges et de ces végétations; mais nous devions, dès à présent, signaler leur existence constante comme partie intégrante de la paroi.

Si, du contenant, nous passons au contenu, nous savons qu'il se compose d'un liquide tenant en suspension de petits corps étrangers. Nous avons peu de chose à dire sur ce liquide. Nous n'avons pu con-

stater ses caractères sur les deux pièces que nous avons décrites; mais plusieurs fois, dans notre pratique, il nous a été donné de l'examiner. Ce liquide varie souvent d'aspect et de consistance; ordinairement il est clair, transparent, mais un peu jaunâtre; quelquefois assez épais et visqueux comme la synovie, quelquefois tout à fait fluide, un peu opalin, et même presque purulent. Une analyse de ce liquide a été faite par Ast. Cooper et Marcet. Il contient probablement de l'eau, de l'albumine et quelques sels.

Nous passons enfin à l'histoire des petits corps blancs qui sont en suspension dans ce liquide. Nous avons donné déjà, dans nos observations, leur description anatomique, telle que nous l'avions constatée sur les pièces elles-mêmes. Nous avons dit que ces corps, de forme et de grandeur différentes, présentaient, les plus gros, une paroi et une cavité; les plus petits, une paroi très-sensible aussi, blanche, luisante, assez dense à l'extérieur, et un contenu granuleux, d'une couleur grisâtre, friable, pouvant être facilement séparé de la paroi. Nous devons ajouter que nous nous sommes rencontrés de tous points, dans cette description, avec un autre observateur, M. Kühn, dont le travail a paru à propos d'une observation de Dupuytren (*Gaz. méd.* 1830, p. 40), et que, notamment, la cavité intérieure de ces petits corps avait été signalée aussi par M. Chassaignac dans une communication faite à la Société anatomique. (*Bullet.* 1845, p. 13).

Nous avons donné en outre la description mi-

croscopique des éléments qui composent leur paroi et leur contenu, et, pour achever de faire connaître tous les caractères qui leur sont propres, il ne nous reste plus qu'à mentionner leur composition chimique. Suivant M. Raspail, qui a fait leur analyse, ils sont exclusivement composés d'albumine et de quelques sels.

Ce n'est pas tout que de décrire ces corps en eux-mêmes ; leur présence assez étrange, mais presque constante dans l'intérieur de ces sortes de tumeurs, leur aspect, leur forme, semblent leur donner une signification toute particulière, et leur nature a beaucoup exercé la sagacité des observateurs. Dupuytren, le premier, crut reconnaître dans ces petits corps une espèce nouvelle d'hydatides. Mais si, d'une part, l'opinion de Dupuytren trouva des adhérents tels que Laennec et le chimiste Raspail, elle eut de nombreux contradicteurs. Et tout d'abord, les hommes les plus habiles de ce temps-là dans le maniement du microscope, M. Bosc, M. Duméril, consultés, à plusieurs reprises, par Dupuytren lui-même, ne lui donnèrent jamais que des réponses formellement négatives. M. Raspail ne reconnut même point d'hydatide vivante dans chacun de ces petits grains; mais il supposa qu'en s'agrégeant ensemble, ils formaient un véritable polype, dont chaque grain représentait un œuf détaché; il nomma le tout ovuligères du poignet.

L'hypothèse de Dupuytren, comme celle de M. Raspail, ne fut pas longtemps admise. Bosc regardait ces corps comme de simples concrétions graisseuses ou

adipocireuses, ce qui n'expliquait nullement leur mode de formation.

M. Velpeau, généralisant la question, l'envisagea d'un autre point de vue. Il reconnut, d'abord et avec raison, que ces grains hydatiformes n'avaient pas le poignet pour siége exclusif; il les compara aux concrétions que l'on trouve quelquefois dans les articulations; il les retrouva dans les bourses muqueuses et dans toutes les synoviales tendineuses malades. Pour lui leur nature est simple : « ce sont des « concrétions d'albumine, de lymphe plastique, de « fibrine ou même de pus. » (*Dict. de Méd.*, 2e *éd.*) Leur mode de formation, très-facile à concevoir. « Si, par une cause quelconque, du sang s'épanche « dans une cavité synoviale et qu'il puisse y être « sans cesse agité, remué, broyé, fouetté par les « mouvements de la partie, la matière colorante « du sang sera résorbée; l'exhalation synoviale « empêchera les caillots fibrineux de se confondre « avec les tissus voisins, le magma du coagulum se « morcellera, se réduira en fragments... Ces frag- « ments, frottant les uns contre les autres, devien- « dront lisses, etc. »

Le dépôt de ces corps par un épanchement de lymphe plastique, d'albumine concrète, de liquide séro-purulent, s'expliquerait de la même manière.

Cette théorie, qui est l'application aux synoviales tendineuses des idées de Hunter sur la formation des corps articulaires, est séduisante, mais il est un fait qu'elle n'explique pas, et qui nous paraît bien démontré dans les pièces qne nous avons sous

les yeux, c'est l'existence de ces corps appendus à la paroi et de ces franges synoviales qui s'en rapprochent à différents degrés.

Pour nous, l'identité de nature entre les corps libres et les plus développées de ces végétations, identité démontrée par le simple aspect, par la dissection reconnue par le microscope, nous semble un fait désormais acquis.

En suivant d'une part la gradation successive depuis les franges les plus simples jusqu'à celles qui sont les plus développées, et de l'autre la dégradation progressive des liens ou pédicules qui les retiennent fixés aux parois du kyste, on ne peut s'empêcher de reconnaître que toutes ces productions internes sont une même chose à différents degrés de développement, et que les pédicules si faibles qui retiennent celles qui ressemblent le plus aux corps isolés qui sont dans la cavité, doivent se rompre à un moment donné et les mettre aussi en liberté.

Souvent ce n'est pas seulement un corps qui se détache, mais un groupe de ces petits corps : aussi ceux qui sont en suspension ne sont pas toujours d'une forme aussi parfaite qu'on a bien voulu le dire ; ce sont les petites masses qui se détachent ainsi dans lesquelles M. Raspail a cru reconnaître ses polypes ovuligères.

Qu'on ne dise pas que nous nous livrons ici à une hypothèse. Nous avons suivi la nature pas à pas, et simplement transcrit ce que nous venons de voir.

D'ailleurs, à l'appui de notre opinion, nous pou-

vons appeler d'autres considérations, qui, si elles sont étrangères à notre sujet, ne laissent pas d'être très-intéressantes par la comparaison qu'elles permettent d'établir.

On sait que dans l'histoire très-controversée des corps étrangers des articulations, l'opinion de Laennec sur leur formation a été généralement acceptée comme pouvant rendre compte du plus grand nombre de faits. Cette opinion est la suivante : Les corps se forment dans la synoviale ou en dehors d'elle, puis proéminent dans son intérieur, finissent par se pédiculer et tomber enfin dans la cavité.

Dans ces derniers temps, on a, sous différents noms, et en particulier sous celui d'arthrite sèche, décrit une affection, dont les phénomènes anatomo-pathologiques qui ont été mis en évidence par une série de pièces présentée à la Société anatomique, par M. Deville (Compte-rendu de la Societé anatomique, 1850, par M. Broca), offrent une large applition de la théorie de Laennec.

Voici les faits : il arrive souvent, et surtout chez les vieillards ou chez les personnes qui ont eu de fréquentes atteintes de rhumatismes, que, dans une ou plusieurs articulations, il se passe la série des phénomènes suivants : les extrémités articulaires en contact s'atrophient, une portion des cartilages se détruit, s'érode, et, comme si la vitalité qui quitte l'extrémité de l'os se transportait en excès sur la synoviale, on voit celle-ci s'injecter, s'épaissir, puis, en certains points, des franges faire saillie dans l'intérieur ; ces franges, grandir, s'allonger, se pédiculer, et

enfin laisser tomber dans l'articulation un certain nombre de corps étrangers. Ceux-ci, il est vrai, sont, en grossissant, devenus cartilagineux et même osseux; mais, à part cette particularité, qui tient sans doute au siége de la maladie, ne voit-on pas la grande analogie qui existe entre la production de ces corps articulaires, quelquefois en très-grand nombre, et celle des petits corps hydatiformes que l'on rencontre dans les bourses synoviales?

Par voie d'observation et par voie d'analogie, nous sommes donc conduits à une opinion sur la nature et le mode de développement des kystes hydatiformes qui nous paraît infiniment probable. C'est que, par une cause quelconque, sans doute une inflammation chronique, il se développe un travail morbide dans la membrane synoviale de la bourse tendineuse, à la suite duquel se fait un épanchement de liquide dans sa cavité, et un dépôt de matière plastique dans ses parois.

Les parois sont épaissies, et la matière plastique, pénétrant aussi par quelques points dans la cavité, y produit ces petites franges qui se développent peu à peu, et finissent par se détacher pour tomber, sous forme de petits corps libres, dans le liquide qui remplit la bourse synoviale malade.

Rien n'est plus obscur que l'étiologie de ces kystes hydatiformes. Il est difficile de reconnaître des causes prédisposantes, si quelques sujets faibles en ont été affectés, on trouve d'un autre côté que la plupart des observations portent au contraire sur des sujets vigoureux et bien portants. Les coups, les chutes, les

pressions, la distension et les frottements répétés sont les causes le plus souvent indiquées par les malades, et on comprend que toutes soient capables de développer des phénomènes d'inflammation dans les bourses synoviales, mais il faut convenir en même temps que, dans beaucoup de cas, ils se développent sans cause connue. Dupuytren, préoccupé de l'idée de reconnaître des hydatides dans les corpuscules, recherchait, en quelques cas, les causes du développement de la maladie dans celles qui, selon lui, prédisposent aux hydatides. On sait aujourd'hui parfaitement à quoi s'en tenir sur la nature hydatique de ces corpuscules, et, d'ailleurs, serait-on beaucoup plus avancé qu'on ne l'est s'il fallait déterminer l'étiologie des hydatides?

Le début des tumeurs hydatiformes est obscur comme leur étiologie. Souvent c'est de la raideur, de la gêne dans la partie malade, de la difficulté dans les mouvements, de la faiblesse; d'autres fois des fourmillements se manifestant dans les doigts, dans la main, et bientôt à l'avant-bras, et précèdant le gonflement qui se développe sur un des points que nous avons indiqués être le siége de la maladie. Dans d'autres cas, c'est la tumeur qui éveille l'attention du malade, et l'engourdissement, la douleur n'apparaissent que quand la tuméfaction est survenue. Cette tuméfaction s'offre alors avec des caractères de forme et de siége variables. Elle occupe un des endroits indiqués; tantôt c'est la main qui est le point de départ, et ce n'est que consécutivement qu'elle apparaît à l'avant-bras au-dessus du

ligament annulaire ; dans d'autres cas, c'est du point supérieur qu'elle descend à la paume de la main ; plus rarement, c'est par la partie digitale de la bourse que la maladie commence.

Lorsque la maladie est arrivée au degré de développement qui fait dépasser à la tumeur les limites du ligament annulaire antérieur du carpe, et qu'elle s'est étendue au-dessus et au-dessous de ce ligament, elle se présente sous la forme d'une tumeur pâteuse, élastique, sans changement de couleur à la peau, qui conserve sa mobilité. Elle est indolente à la pression quand elle est exempte de complication, fluctuante, soit d'un côté à l'autre, soit surtout de haut en bas et de bas en haut. A ce degré aussi le ligament annulaire antérieur du carpe divise la tumeur en deux parties, de sorte qu'elle est bilobée ou en bissac. Toutefois ce caractère, qui est ordinaire aux tumeurs de cette nature et de cette région, n'est point un caractère invariable, car, non-seulement il peut manquer dans quelques cas d'une manière absolue, mais encore être obscur, et se présenter chez le même individu à deux phases différentes de la maladie. La forme lobée peut, on le comprend, subir des modifications et les tumeurs présenter des bosselures plus ou moins nombreuses, selon le degré de résistance ou d'affaiblissement des différents points du kyste ou de ses enveloppes. La pression exercée sur une des tumeurs détermine le soulèvement des doigts appliqués sur l'autre, et pendant qu'on cherche à déterminer par ce double mouvement, alternativement exercé en sens inverse, la

fluctuation dans la tumeur, on éprouve une sensation, un bruit de frottement sur lequel Dupuytren a beaucoup insisté, et, depuis lui, la plupart des chirurgiens, bruit dont j'examinerai dans un instant la valeur séméiologique.

Cette sensation de bruissement, de frôlement à été comparée à la sensation produite par de petits corps solides qui frapperaient les uns contre les autres, au bruit d'une chaîne de montre dont on ferait rouler les anneaux les uns sur les autres. C'est, d'après M. Velpeau, un frottement qui donne l'idée de pépins de poire, de grains de bois, ou de fragments de métal enveloppés de peau, d'un froissement, d'une crépitation humide. C'est, en somme, une sensation beaucoup plus difficile à bien décrire qu'à reconnaître, et sur laquelle on ne peut guère se méprendre quand on l'a perçue une fois. Dans quelques cas, lorsque les parois du kyste sont peu épaisses, le chirurgien et le malade perçoivent la sensation du corps étranger.

Cette tumeur, généralement peu sensible à la pression, ne tarde pas, par son action sur les parties voisines, à donner lieu à des symptômes fort gênants et même douloureux de ces mêmes parties. C'est ainsi qu'à la gêne des mouvements des doigts se joint une grande faiblesse, bientôt une véritable flexion permanente d'un ou de plusieurs de ces organes, une impossibilité d'extension ; et lorsque les mouvements sont encore faciles, le défaut de force les rend inutiles, en ce sens que les malades ne peuvent rien tenir avec leurs doigts.

Dans quelques cas, lorsque la tumeur est volumineuse, elle soulève au poignet les artères radiale et cubitale qu'elle pousse au devant d'elle, et l'arcade palmaire superficielle dans la paume de la main. Les plis naturels de la peau du talon de la main, et ceux qui existent dans la région palmaire sont effacés; ils reparaissent si, par une circonstance particulière, le repos, par exemple, la tension diminue momentanément, pour être effacés de nouveau lorsque la tension se reproduit dans la tumeur. Lorsque cette tumeur a persisté pendant longtemps, qu'elle est volumineuse, elle maintient les doigts dans la flexion en même temps qu'elle presse sur la partie profonde de la paume de la main; cette double cause imprime à la longue au squelette de la main des modifications profondes et qui persistent en partie même après la guérison. Les os du carpe et du métacarpe sont incurvés en arrière de haut en bas et transversalement, voussure qui donne à la partie postérieure du poignet et du dos de la main un aspect particulier très-remarquable. Tel était le cas de M. le docteur L. et celui d'un ouvrier coutelier, dont il avait suivi l'observation pendant plusieurs années avec tout le zèle d'un médecin instruit, et l'intérêt que peut inspirer la similitude d'une maladie dont on est soi-même atteint.

La compression détermine dans les parties sous-jacentes une sensation mal définie d'engourdissement. Quelquefois cette sensation pénible s'élève au caractère d'une véritable douleur insupportable, et conduit le malade à des déterminations pour les-

quelles il avait auparavant la plus grande répugnance. C'est ce qu'on peut voir dans l'observation qui va suivre. Cette observation est une des plus complètes qu'on puisse trouver dans l'histoire de cette maladie. Je reviendrai nécessairement sur plusieurs des détails qu'elle contient, à mesure que le besoin s'en fera sentir pour l'élucidation de mon sujet.

Ce n'est pas seulement dans le voisinage et sur la partie inférieure des nerfs comprimés que la douleur se fait sentir. Dans quelques cas, les malades éprouvent des douleurs fort vives par tout le membre et jusqu'à l'épaule. Ce sont de véritables névralgies ascendantes dont la cause est la compression des nerfs et probablement un peu d'inflammation de ces organes. D'autres fois, c'est d'une façon intermittente qu'apparaissent ces crises douloureuses dans la partie supérieure du membre, tandis qu'elles persistent sans intermittence au-dessous de la tumeur. Enfin l'influence de ces tumeurs agit quelquefois sur la nutrition de ces parties gênées; l'amaigrissement de la main a été noté chez un malade de M. Jobert, et cette main était plus froide que celle du côté opposé. Soit qu'on attribue ce résultat d'atrophie à l'exercice moindre des muscles de la main, soit que les phénomènes de la nutrition aient été ralentis par la présence de la tumeur, ce fait est digne de remarque.

IXe OBSERVATION.

TUMEURS CHRONIQUES DES GAÎNES SYNOVIALES.

(Dublin Med. Press, *Gazette des Hôpitaux*, 1841.)

Le sujet de cette observation est le médecin lui-même qui l'a rédigée.

En septembre 1833, après m'être exercé trop fortement à la rame, j'ai eté attaqué de douleur obtuse au côté palmaire de l'index de la main gauche, avec épaisissement et dureté considérable de ce côté, ce qui a fait supposer à mon chirurgien que l'os était gonflé. Malgré l'emploi des moxas souvent répétés, la maladie a continué à s'étendre, et, dans l'espace de douze mois, elle est montée jusqu'au poignet, où elle s'est fixée. Le gonflement du doigt avait, à cette époque, considérablement diminué. Pendant douze à dix huit mois, j'ai continué à travailler, mais toujours avec douleur dans le poignet, et avec une telle faiblesse, que je ne pouvais fléchir la main vers l'avant-bras. Alors il s'est déclaré une névralgie violente dans le trajet du nerf radial, depuis le coude jusqu'aux extrémités du pouce, de l'indicateur et du doigt médius. La partie antérieure du carpe était gonflée, élargie, et fournissait de la fluctuation. J'ai consulté un chirurgien haut placé, qui m'a conseillé de tenir la partie en repos, de ne pas me servir du poignet, car la tumeur était évidemment placée sous les tendons fléchisseurs, et il craignait que si l'inflammation s'y établissait, la contraction de la main pût en être la conséquence. Continuant à souffrir de la névralgie d'une manière intense, et étant convaincu que cela dépendait de la pression que le nerf éprouvait, j'ai fait vider la tumeur; il en est sorti une grande quantité d'humeur synoviale, et nombre de petits corps ressemblant à des hydatides, de volume variant depuis une semence de citron jusqu'à un grain de millet. L'opération a été suivie d'un grand soulagement, et l'affection névralgique a disparu pendant cinq ou six semaines; mais ensuite elle est revenue avec la reproduction de la tumeur: alors on m'a passé un séton qui a déterminé une inflammation tellement violente

qu'il y avait à craindre la gangrène. Les saignées, les sangsues, et un régime antiphlogistique rigoureux, ont apaisé la phlogose et la névralgie, et depuis lors je n'ai plus souffert de douleurs. Six mois plus tard, la névralgie s'est déclarée de nouveau, mais du côté cubital, et avec plus d'intensité ; elle se faisait surtout sentir à l'endroit où le nerf passe dans la gouttière du condyle interne de l'humérus. Une tumeur s'est présentée entre le fléchisseur cubital du carpe et le fléchisseur des doigts, et s'étendait à trois pouces au-dessus du poignet, du côté palmaire ; la fluctuation était manifeste ; le liquide pouvait être chassé, d'un côté à l'autre, sous le ligament annulaire, lequel partageait le sac dans le centre ; de petits corps pouvaient être sentis passant et repassant, ce qui produisait un craquement de cuir neuf. Nouvelle ponction ; même liquide, même corpuscules, même soulagement. Le craquement cependant a continué cette fois après la ponction, et l'on pouvait distinguer toujours la tumeur bilobée, s'étendant depuis l'avant-bras jusque dans la paume de la main. J'ai craint cette fois la réaction qu'aurait pu occasionner le séton, et je ne l'ai pas laissé passer : le sac en effet avait une grande étendue, il passait sous le ligament annulaire ; j'ai pensé que celui-ci aurait dû être divisé pour le passage du séton, ce qui aurait déterminé une faiblesse consécutive du poignet, et une sorte de hernie des tendons fléchisseurs qui auraient perdu leur bride naturelle.

Ces considérations m'ont donc fait préférer la ponction palliative, sauf à la faire répéter. Les choses en étaient là, lorsqu'un accident qui m'est arrivé dans le mois d'août a produit ce que l'art cherchait à produire. J'ai été frappé au poignet d'un coup sec et violent ; il s'en est suivi une inflammation très-intense, avec suppuration. Le pus a entraîné les petits corps blancs de la poche morbide. Cette suppuration a diminué peu à peu, et le kyste a fini par s'oblitérer, le sentiment de craquement a disparu complétement, ainsi que le gonflement et la douleur ; le poignet a recouvré toutes ses fonctions, et la guérison a été parfaite.

La plupart des chirurgiens ont pensé que le diagnostic des kystes qui nous occupent était facile, lorsque la tumeur avait acquis un certain dévelop-

pement. A cet égard, faisons des réserves que la discussion dans laquelle je vais entrer justifiera, je l'espère. Pour cela, il est nécessaire de reprendre un à un les phénomènes que présente la tumeur synoviale dont je parle. Et d'abord la forme bilobée, en bissac est déterminée, non point par la nature de la tumeur, mais bien par la structure anatomique de la région ; elle est due à la présence du ligament annulaire du carpe. La compression de ce ligament exercée sur une tumeur molle quelconque située dans cette région produirait la même apparence. Ce signe à lui seul ne peut pas être caractéristique ; mais si l'on fait attention à sa grande fréquence dans les tumeurs synoviales hydatiformes, si l'on admet que la crépitation, dans ce cas, ne peut être produite qu'à la condition de l'existence d'un passage rétréci entre deux compartiments de ces tumeurs, la présence ou l'absence de ce signe devra être prise en grande considération pour le diagnostic à porter. Peut-être que son absence, dans l'observation suivante, eût pu être de quelque secours, et diriger vers un diagnostic autre que celui auquel notre habile collègue s'était d'abord arrêté. M. Robert a présenté, et j'ai vu à la Société de Chirurgie, un lipôme enlevé à la région palmaire. L'observation est consignée dans le *tome* II des *Annales de thérapeutique;* j'en extrais les circonstances qui se rattachent à mon sujet.

Xe OBSERVATION.

Un jeune homme, garçon boucher, âgé de vingt-sept ans, robuste, bien portant, a été reçu, le 8 octobre, dans les salles

de M. Robert, pour une tumeur à la paume de la main droite, précisément vers le bord cubital, s'offrant dans les conditions suivantes : volume d'une demi-orange ; longueur neuf centimètres ; largeur 7 centimètres ; forme pyramidale ou plutôt cordiforme ; s'étend depuis deux travers de doigts au-dessous de l'origine de l'éminence hypothénar jusqu'au milieu de la face palmaire du petit doigt ; et en largeur, depuis le bord cubital de la main jusqu'au niveau de la racine du doigt médius ; sans changement de couleur à la peau, qui est seulement amincie et distendue ; ayant conservé les traces des sillons palmaires, molle, élastique au toucher ; présentant une sorte de crépitation ou de frottement quand on la presse, ce qui rappelle les kystes séreux remplis de corpuscules hordéiformes ; pas de transparence. Elle paraît sous-cutanée, placée au devant des tendons palmaires, le petit doigt est légèrement fléchi ; sa forme est trilobée ; ces lobes sont séparés par des sillons assez sensibles. Telles sont les conditions appréciables de la maladie. Le commémoratif a appris que la tumeur s'était déclarée, sans cause connue, à l'âge de douze ans, par une petite grosseur du volume d'un noyau de cerise, au-dessous de l'éminence hypothénar. Pendant de longues années, elle était restée stationnaire ou n'avait fait que des progrès peu sensibles ; mais, il y a deux ou trois ans, elle commença à augmenter et arriva rapidement à un volume considérable ; une douleur s'adjoignit au côté interne de l'avant-bras, sur tout son bord cubital ; cette douleur augmentait quand le patient voulait saisir et surtout serrer un corps dans la main. Au reste, elle était habituellement indolente, mais son volume était journellement progressif.

Le diagnostic était difficile. Était ce un kyste? un lipôme? un encéphaloïde? une masse fibreuse ou squirrheuse? L'idée à laquelle M. Robert s'est arrêtée d'abord, est celle d'un kyste séreux hydatifère, à cause du bruit de frottement que le toucher communiquait. Cette croyance a été partagée par M. Marjolin, qui a examiné le malade. Il a été, en conséquence, décidé qu'une ponction exploratrice serait faite avec un trois-quarts fin ; et, si cette présomption se trouvait confirmée, de vider le liquide, d'y injecter de la teinture d'iode, et d'exercer une compression douce ; que si, plus tard, il survenait de

l'inflammation, la poche serait largement ouverte et soumise aux irrigations continues d'eau froide. Cette ponction n'a rien donné, et la canule du trois-quarts n'a pu exécuter aucun mouvement dans la tumeur, ce qui a fait reconnaître l'existence d'une masse solide. M. Robert a alors pratiqué, le 10 octobre, une incision cruciale sur la tumeur, a disséqué les lambeaux et a trouvé un lipôme d'une disposition assez singulière et que nous allons décrire.

La tumeur se compose de deux lipômes emboîtés l'un dans l'autre; la portion inférieure ou basique, et qu'on pourrait nommer emboîtante, est plate, offre une grande gouttière dans son milieu, et pourrait être comparée à un demi gros œuf bouilli, dont on aurait enlevé le jaune; l'autre portion est parfaitement distincte, a la forme d'un petit cylindre analogue à un pis de vache, est enchâssée dans la gouttière mitoyenne de la tumeur précédente et dans une direction parallèle au bord cubital de la main. La seconde portion était tout-à fait mobile et libre dans la gouttière, de sorte que, quand on serrait la tumeur par deux côtés opposés de la base, la partie emboîtée s'échappait en haut, et produisait une sorte de bruit analogue à celui qu'on détermine en comprimant fortement et par secousses les parois thoraciques d'un petit oiseau mort. En outre, la portion centrale qui s'échappait ainsi venait heurter les doigts posés sur la peau, et donnait la double sensation de fluctuation et de crépitation qu'on connaît à certains kystes du poignet. Toutes ces circonstances réunies ont jeté sur l'étude de ce fait un grand intérêt pratique.

Je n'ai rien à dire sur les conditions anatomiques qui avaient pu un moment faire prendre ce lipôme pour une tumeur hydatiforme. Presque tous les chirurgiens ont été pris à la fausse fluctuation des tumeurs lipômateuses. Je ne sais pas si, dans ce cas, la fausse fluctuation s'accompagnait d'un bruit identique à celui des tumeurs synoviales crépitantes; il me paraît seulement que les conditions matérielles qui produisent ce bruit, ne sont pas semblables dans

l'un et l'autre cas, et qu'il est permis de soupçonner que le bruit dit caractéristique, ne devait pas exister ici dans toute sa pureté. Ce bruit de frottement, cette crépitation toute particulière a fixé avec raison l'attention des chirurgiens. Mais bien qu'on puisse dire d'une manière très-générale qu'elle est caractéristique de la maladie, il faut cependant noter, avec d'autant plus de soin qu'ils sont moins nombreux, les cas qui s'éloignent de la règle.

L'explication que Boyer donne de ce bruit me paraît être l'expresssion de la vérité. Voici ce qu'il dit : « Et lorsque cette matière contient des pe-
« tits corps étrangers solides, son passage, par
« l'espèce de détroit au moyen duquel les deux
« parties de la tumeur communiquent ensemble,
« est marqué par un bruissement particulier qui
« résulte du frottement de ces corps solides les uns
« contre les autres. » — Trois conditions nous paraissent indispensables pour la production de ce bruit: 1° l'existence de corpuscule dur dans une partie liquide; 2° une poche contenante avec un rétrécissement naturel ou artificiel, permanent ou passager; 3° le passage possible du liquide et des corpuscules d'un côté à l'autre de manière à ce qu'il y ait frottement. Hors de ces conditions, le bruissement, la crépitation ne nous paraissent guère possibles.

On peut reproduire facilement avec une vessie le phénomène de la crépitation. J'ai introduit dans une vessie 125 grammes environ d'eau et une demi-cuillerée de riz à demi-cuit. La vessie a été liée de

manière à former une poche parfaitement privée d'air et contenant le liquide et les grains de riz. Placée sur un plan résistant, elle a été explorée dans tous les sens, en cherchant à y déterminer des mouvements de fluctuation. Les mouvements et la fluctuation n'ont été accompagnés d'aucune espèce de bruit. Alors j'ai placé un lien circulaire qui étranglait la poche en bissac ; immédiatement, la fluctuation fut accompagnée d'un bruit crépitant, tellement analogue à celui qu'on rencontre dans les tumeurs, qu'on aurait pu s'y méprendre. Ce résultat a été obtenu, soit que j'aie exprimenté sur la vessie à nu, soit sur la vessie recouverte de plusieurs linges ou d'un morceau de peau de cadavre. Il est évident que, sans le rétrécissement, il n'y a pas le bruit caractéristique. En variant les conditions, quantité et dureté des corpuscules, quantité du liquide et largeur du rétrécissement, on observe que le bruit crépitant se produit avec un très-petit nombre de corpuscules; que, passé une vingtaine, le bruit n'augmente plus, et qu'il disparaît quand le nombre en est trop considérable ; que le bruit est d'autant plus marqué que les corpuscules sont plus durs ; que le bruit se produit le mieux quand le liquide ne distend pas la poche, et qu'il s'éteint avec trop ou trop peu de liquide ; qu'il cesse également avec un rétrécissement trop étroit ou trop large.

Mais ces dispositions n'existent-elles que dans les tumeurs hydatiformes? existent-elles à toutes les phases du développement de la maladie? et lorsque la crépitation a existé, ne peut-il pas survenir des

changements qui la fassent disparaître momentanément ou définitivement? Nous allons essayer de répondre à ces différentes questions inséparables du diagnostic; nous chercherons surtout à nous appuyer sur l'observation clinique.

La crépitation dont il s'agit n'appartient pas exclusivement aux tumeurs synoviales; on l'observe aussi dans quelques abcès froids avec grumeaux durcis nageant dans du pus séreux, lorsque ces abcès bilobés présentent deux espèces de poches communiquant ensemble par un canal rétréci; j'en ai observé un exemple remarquable, il y a plus de dix ans, avec mon ami le Dr Monod alors qu'il était chirurgien de l'hopital Cochin. Cet abcès avait son siége au cou; il présentait une dépression à la partie moyenne de son trajet, la peau était sans altération, la tumeur indolente; la crépitation était si caractérisée qu'elle devenait embarrassante pour le diagnostic. L'ouverture de l'abcès pratiquée à la partie déclive par M. Monod, donna issue à du pus liquide mêlé de grumeaux caséeux, durs: elle justifia notre diagnostic, et nous confirma dans l'idée que nous nous étions faite du mécanisme de cette crépitation. Si on s'en tenait à ce signe seul, une collection de liquide qui se serait développée ou aurait fusé dans cette région pourrait en imposer pour une tumeur synoviale crépitante si le liquide était composé de grumeaux; et on comprend qu'en dehors des autres circonstances de la maladie le diagnostic pourrait devenir embarrassant.

Ce que nous avons dit de l'évolution de la maladie

en parlant de l'anatomie pathologique, le mode de formation des corpuscules hydatiformes, la manière dont ils se séparent, font prévoir que la maladie ne doit pas présenter à toutes ses périodes les symptômes qu'elle présente à son développement complet. L'observation clinique vient appuyer cette manière de voir. D'ailleurs la présence descorpuscules peut manquer ou ceux-ci être en si petit nombre que le phénomène ne se produise pas.

L'observation que nous rapportons ici présente tous les caractères de la maladie dont nous nous occupons, mais la crépitation manque.

Nous citerons plus loin, à propos du traitement, une observation de M. le Dr Houzelot, de Meaux, qui a présenté des conditions analogues à celles que nous rapportons ici.

XIe OBSERVATION.

KYSTE SYNOVIAL DU POIGNET ET DE LA MAIN.

Mlle X., femme de chambre, âgée de vingt-six ans, bien réglée, toujours bien portante et d'une forte constitution, a ressenti, pour la première fois il y a dix ans, une douleur dans les trois derniers doigts de la main droite, avec de la raideur et de la gêne dans les mouvements de ces doigts. Bientôt l'attention de la malade se fixa de ce côté, et elle s'aperçut d'une tuméfaction, sans changement de couleur à la peau, dans la paume de la main ; elle ne fit, du reste, aucun traitement. Cinq ans plus tard, la région palmaire du poignet devint à son tour le siége d'une tuméfaction notable. Il y a trois ans qu'elle me fut adressée par mon honorable ami, M. le docteur Paulin. Je reconnus, à cette époque, la nature de la tumeur ; je fis part à mon confrère de mon diagnostic, de ma répugnance pour une opération qui me paraissait dangereuse, de quelques incertitudes que me faisait naître l'absence de cré-

pitation, sur la nécessité d'un traitement chirurgical proprement dit. De concert avec le docteur Paulin, nous employâmes des topiques résolutifs, des pommades fondantes, et même un peu de compression. Ce traitement fut continué pendant deux mois ; je revis de temps en temps la malade et ne constatai aucun changement. Je l'avais tout-à-fait perdue de vue, lorsque ces jours derniers j'ai dû à l'obligeance de M. Foucher, aide d'anatomie de la Faculté et interne distingué des hôpitaux, l'occasion de la revoir. L'état de la malade est à peu près le même qu'il y a trois ans; la tumeur du poignet m'a semblé un peu plus volumineuse qu'alors. Voici ce qu'on observe aujourd'hui : la face palmaire du poignet est le siége d'une tumeur molle à base large, du volume d'un très-petit œuf de poule; elle est peu tendue, indolente, fluctuante; la peau qui la recouvre est mobile, elle est rouge parce qu'elle a été recouverte, il y a quelques jours, d'un vésicatoire. Cette tumeur fait saillie d'un centimètre environ. On trouve également une tuméfaction molle, élastique dans la paume de la main ; elle occupe sa partie interne et médiane; la région hypothénar n'est le siége d'aucun gonflement. Si on vient à presser alternativement la paume de la main et la tumeur du poignet, on sent un liquide refluer d'une tumeur à l'autre, sans cependant que la tumeur s'affaisse complètement. Il n'y a, du reste, aucune espèce de crépitation ; le doigt qui presse la tumeur du poignet éprouve la sensation d'une petite masse comme fongueuse lorsque le liquide a passé dans la tumeur palmaire. La malade accuse une grande faiblesse dans les trois derniers doigts, sans cependant qu'ils présentent de raideur manifeste ; elle ne peut rien serrer avec ces doigts; elle laisserait tomber ce qu'elle porterait avec eux ; ils sont habituellement le siége d'un engourdissement douloureux. Elle accuse, en outre, des souffrances plus vives qui se font sentir de temps en temps le long du bras jusqu'à l'épaule; la douleur se propage le long du bord externe du biceps. Les articulations du coude et du poignet sont parfaitement libres. La malade dit que la tumeur augmente de volume et devient le siége de petits élancements à l'époque des règles. Il y a un mois environ qu'elle a été vue par M. le professeur Velpeau; il prescrivit des vésicatoires volants ; quatre ont été appliqués successi-

vement, et la tumeur n'a pas encore changé de volume; peut-être est-elle, au dire de M. Foucher et de la malade, un peu moins tendue.

Ce n'est pas seulement alors que la maladie n'a pas encore atteint son complet développement, que la crépitation peut manquer faute de la présence d'un des élémens de cette tumeur, les corpuscules libres et détachés dans le liquide; une autre condition peut se rencontrer, accidentellement peut-être, et exister temporairement; le passage de communication peut devenir trop étroit pour laisser circuler les corpuscules d'une poche à l'autre.

L'observation suivante, qui appartient à la pratique de notre honorable collègue M. Chassaignac qui l'a consignée dans la *Gazette des Hôpitaux*, 1845, p. 330, nous en fournit un remarquable exemple.

XIIe OBSERVATION.

KYSTE HYDATIQUE DU POIGNET; PONCTION; INJECTION IODÉE; GUÉRISON.

Le nommé Jean-Baptiste Greillée, âgé de quarante-neuf ans, garçon grainetier, se tordit assez violemment le poignet droit en voulant soutenir un minot de février très-pesant. Cet accident lui arriva, nous dit-il, au mois de mars 1842. Aussitôt il ressentit une douleur extrêmement vive dans cette articulation, et éprouva une sensation distincte de craquement. Huit jours après, environ, apparut sur l'avant-bras, au-devant du poignet, à trois centimètres à peu près au-dessus du ligament annulaire du carpe, une tumeur de la grosseur d'une forte noisette. Cette tumeur augmenta de volume peu à peu pendant deux mois. Lorsqu'elle eut atteint un développement comparable à celui d'une noix, elle cessa d'augmenter et resta stationnaire. Elle n'était nullement douloureuse, gênait à peine

les mouvements, et n'empêchait point de se livrer à ses occupations habituelles le malade, qui s'était accoutumé à sa présence et n'y faisait aucune attention.

Au mois de janvier de l'année dernière, sans cause appréciable, cet homme sentit à la paume de la main, au niveau de l'articulation de l'index avec le second os du métacarpe, une seconde tumeur, très-petite d'abord, mais qui fit insensiblement des progrès, gagna de proche en proche, et transversalement, les gaines tendineuses des trois derniers doigts. Après s'être développée dans le sens transversal, elle grandit de haut en bas, remontant d'un côté vers le ligament annulaire, verticalement, à la rencontre de la première tumeur du poignet, et descendant d'autre part dans les gaînes tendineuses des doigts. L'augmentation de la tumeur fut surtout remarquable depuis le mois d'avril de l'année dernière; en même temps le malade ressentit des douleurs assez vives dans tous les points occupés par la tumeur, douleurs qui augmentaient à la pression, et qui obligèrent peu à peu le malade à abandonner complétement ses occupations. Ce ne fut que le 14 février dernier qu'il se décida à entrer a l'hôpital. Il fut reçu à l'Hôtel-Dieu, salle Saint-Côme, n° 1, dans le service de M. Chassaignac.

Au moment de son entrée, la connaissance des antécédents, la cause, la marche de ces tumeurs, firent présumer au chirurgien que l'on avait à faire à des kystes synoviaux, connus aussi sous le nom de ganglions. Mais ce qu'ils présentaient de curieux, c'était l'absence de communication apparente entre la tumeur de la partie inférieure de l'avant-bras et celle de la paume de la main, par-dessous le ligament annulaire. Ce qui démontra l'absence de ces communications, c'était l'impossibilité de faire refluer le liquide d'une poche dans l'autre par une pression même assez forte, puis le mode de développement suivi par les tumeurs palmaires. En effet, cette dernière avait commencé dans un point éloigné du ligament annulaire ; en sorte que, au début, au moins, il était évident que son existence était tout à fait indépendante de celle de la grosseur de l'avant-bras.

Au moment où l'on examina le malade pour la première fois, la douleur produite dans les ganglions palmaires par la

pression fit supposer qu'un travail inflammatoire s'était développé dans l'intérieur des kystes, mais n'avait encore attaqué que ceux de la paume de la main, et ne s'était point propagé jusqu'à la tumeur de l'avant-bras. La peau paraissait amincie, et semblait nécessiter une opération prompte. On se borna, pendant quelques jours, à prescrire des frictions avec la pommade hydriodatée.

Le 18 février, l'état du malade étant resté à peu près le même, M. Chassaignac fit l'opération. Une ponction fut pratiquée à la partie la plus déclive de la tumeur à l'aide d'un trois-quarts. Cette ponction donna immédiatement issue à une grande quantité d'hydatides de la grosseur et presque de la forme d'un grain de riz. Le liquide dans lequel nageaient ces hydatides était peu abondant, transparent, séreux, un peu visqueux cependant. Une fois la tumeur palmaire complètement évacuée, ce ne fut qu'à l'aide d'une forte pression exercée de haut en bas que l'on put vider la tumeur de l'avant-bras, dont les communications au-dessous du ligament annulaire étaient probablement fort étroites. Elle contenait, comme l'inférieure, une grande quantité de corpuscules blanchâtres, opalins, hydatiformes, de la même grosseur et du même aspect. On injecta par la canule du trois-quarts de l'eau tiède d'abord, pour vider complètement la tumeur, à trois reprises différentes. Une quatrième injection fut faite avec de la teinture d'iode. Le kyste vidé une dernière fois, on exerça sur ses parois une légère compression au moyen d'un gâteau de charpie ; l'ouverture produite par la ponction fut préalablement recouverte par une bandelette agglutinative ; diète.

Le 19, légères douleurs et sentiment de cuisson dans la main, plus forts dans le point où a été pratiquée la ponction. Chaleur générale de la peau. On laisse le même pansement et l'on continue la compression modérée. Un peu d'insomnie la nuit dernière : julep gommeux diacodé, une bouteille d'Eau de Sedlitz ; diète.

Le 20, l'état du malade est satisfaisant. On cherche à redresser les doigts qui, par suite du développement de la tumeur, étaient depuis quelque temps maintenus fléchis. Une attelle est placée sur le dos de la main et du bras, assu-

jettie par des tours de bande ; les doigts sont soutenus par des bandelettes de diachylum qui les redressent et viennent se fixer à l'attelle.

Le 21, les douleurs produites par l'extension des doigts ont été si violentes, que l'on a été obligé d'enlever l'attelle et de laisser les doigts dans la position vicieuse qu'ils avaient prise. L'ouverture produite par le trois-quarts est complètement refermée, à tel point qu'il est à peu près impossible de la découvrir. Pas de rougeur, un peu de sensibilité à la pression, un peu du gonflement déterminé par l'injection irritante.

Le 24, le bandage fut levé de nouveau ; la tumeur était sensiblement moins volumineuse que les jours précédents, toujours un peu sensible à la pression, sans rougeur ni chaleur anormale de la peau. Emplâtre de Vigo cum mercurio sur la paume de la main.

A partir de ce moment, la résorption des liquides épanchés dans la tumeur par suite de l'injection irritante qui avait été faite dans le kyste s'opère rapidement, et le malade sort de l'hôpital en état de guérison complèt.

(*Gazette des Hôpitaux*, 1845, p. 330.)

Je m'occuperai, dans un autre endroit, de quelques unes des circonstances de cette observation. Les corps hydatiformes qu'elle contenait avaient-ils, à une époque, joui du droit de passage d'une cavité dans l'autre? Il me paraît probable qu'il en avait été ainsi, et qu'un rétrécissement était survenu dans l'isthme par le fait de l'inflammation dont la tumeur avait été prise. Quoi qu'il en soit, ce kyste manquait de deux des caractères principaux propres à éclairer le diagnostic sur sa nature, la fluctuation et surtout la crépitation; à ce seul titre, cette observation mériterait d'être conservée. Disons encore, en terminant, que, d'après les détails de l'observation et la

possibilité qu'on a eue de vider les deux poches par la mêmes ouverture, une circonstance accidentelle aurait pu ramener dans cette tumeur les signes caractéristiques des tumeurs de ce genre qui n'auraient ainsi manqué que temporairement.

Mais cette crépitation bien constatée, peut-elle, après avoir existé pendant un certain temps, disparaître par des changements dans la texture du kyste ? L'observation que j'extrais de la *Lancette* (janvier 1831), nous fournit dans ce genre matière à plusieurs réflexions. Cette observation a été recueillie dans le service de Sanson. Le diagnostic, comme tumeur hydatiforme, avait été porté par Dupuytren, Sanson et Breschet.

XIIIe OBSERVATION.

KYSTE DU POIGNET ; AMPUTATION DE L'AVANT-BRAS.

Dominique, âgé de trente ans, grêle et d'une taille élevée, est entré à l'Hôtel-Dieu, il y a sept mois environ (salle Saint-Paul, nº 23) ; il portait à cette époque, et depuis dix-huit mois, selon lui, une tumeur à la face interne du poignet, partagée en deux par les ligaments, et déjà très-volumineuse; il ne pouvait travailler et demandait à en être débarrassé. Examiné par MM. Dupuytren, Breschet, Sanson, on reconnut la nature du mal ; on sentit le bruissement, le froissement ordinaire en pressant sur une moitié de la tumeur ; sur ces entrefaites, les événements de juillet survinrent, et les blessés firent oublier momentanément les autres malades.

Celui-ci était atteint, d'ailleurs, de douleurs aux genoux qui l'empêchaient de marcher, et que l'on combattit d'abord comme rhumatismales ; ces douleurs ont persisté et une semi-paralysie des extrémités inférieures est survenue ; la progression est très-difficile, les membres sont sujets à des tremblements, et la raideur des articulations devient fort grande dans la station ; couché, il ploie les genoux avec facilité.

Attribuant, avec raison sans doute, ces symptômes à une affection de la moelle, bien qu'il n'y ait, du reste, aucune paralysie de vessie ou intestinale, aucune douleur dans les reins, M. Sanson ne se résolut dès lors à inciser la tumeur que sur les instances réitérées du malade.

On ne sentait déjà plus ce passage d'une partie des matières contenues dans la moitié de la tumeur que l'on ne pressait pas ; on n'entendait aucun bruissement.

L'incision ne donna issue à aucun liquide, à aucun corps opalin ; les parties étaient dégénérées en tissu lardacé. Aucun soulagement ne suivit l'opération, et depuis lors, il y a deux mois environ, la tumeur s'est accrue, et sa dégénération influait d'une manière fâcheuse sur la santé générale.

Que faire en ce cas? l'amputation de l'avant-bras devenait la seule ressource ; elle a été pratiquée le 19 janvier, et l'inspection du poignet en a prouvé la nécessité.

Elle eût été pratiquée quelques jours plus tôt sans un dévoiement qui était survenu et dont on a jugé à propos d'attendre la disparition.

Hier 21, dans l'après-midi, le malade a eu un frisson violent, suivi d'une fièvre très-prononcée ; aujourd'hui 22, la fièvre est modérée, le moignon est peu douloureux et dans un bon état ; mais la pommette droite est colorée, le malade a un peu d'oppression ; la langue est bien, du reste ; pas de dévoiement. (Tartre stibié 0,40 centigrammes dans une potion de 120 grammes.) Le lendemain, même traitement ; le surlendemain, tartre stibié 0,60 centigrammes dont le malade ne prit que le tiers. Les frissons n'ont plus reparu, la fièvre a été modérée, le moignon est presque entièrement cicatrisé, et ce malade impotent et atteint d'une paralysie incomplète des membres inférieurs est aujourd'hui dans un état excellent.

On ne peut passer sous silence tout ce que cette observation présente d'incomplet et d'irrégulier ; les circonstances dans lesquelles elle a été recueillie peuvent justifier ces lacunes ; mais les exigences de la science ne permettent d'accepter les faits qu'avec

la réserve de les critiquer ; je n'enregistre celui-ci que sous bénéfice d'inventaire. J'admets que la fluctuation et la crépitation ont existé dans la tumeur; l'autorité imposante des trois chirurgiens que j'ai nommés garantit de toute méprise à cet endroit. Mais que dire du reste des détails de cette observation, de l'anatomie pathologique de la partie amputée ? Tout y manque. Aussi est-il bien permis d'élever des doutes sur la nature de cette tumeur. Quelle que soit l'idée qu'on s'en fasse, le fait n'en reste pas moins établi qu'une tumeur synoviale crépitante a pu, par la dégénérescence de ses tissus, perdre ses signes diagnostiques, ou bien qu'une tumeur de tout autre nature a pu, à une certaine période de son développement, présenter les conditions anatomiques et les signes qui en sont la conséquence, et qui ne permettaient pas de distinguer cette tumeur d'avec une tumeur synoviale hydatiforme. La première supposition est le fait que je voulais établir ; il est très-rapproché de celui qui précède (observation de M. Chassaignac). La seconde, si on l'admettait, fournirait une nouvelle source de difficultés et d'erreurs de diagnostic, dans l'étude de ces tumeurs synoviales.

Lorsque la tumeur hydatiforme du poignet et de la main a acquis un certain degré de développement, il me paraît difficile de la confondre avec l'hydarthrose de l'articulation du poignet. Dans l'hydarthrose, bien que la sérosité tende à soulever la membrane synoviale dans tous les sens, c'est à la face postérieure que la tumeur devient plus saillante, parce que c'est dans ce sens qu'elle rencontre

moins d'obstacles à son développement. Les épanchements qui occupent la gaîne des tendons ont la forme et les limites des gaînes distendues ; elles sont presque constamment le siége de la crépitation caractéristique des tumeurs qui nous occupent. Dans les kystes synoviaux on ne fait point, comme dans l'hydarthrose, refluer le liquide de la face antérieure du poignet à la face dorsale, et réciproquement.

Certaines inflammations fort rares dans la région antérieure du poignet et accompagnées d'un bruit particulier de frottement pourraient, au premier aspect, jeter quelque incertitude dans le diagnostic. J'ai traité, dans une autre partie de ce travail, de ce genre d'affection ; la nature de la crépitation, qui n'est pas la crépitation humide; le gonflement pâteux, la douleur produite par les mouvements musculaires, la marche plus rapide, plus aigue de la maladie, séparent suffisamment cette crépitation de celle des kystes hydatiformes.

Quant aux tumeurs de différente nature qui, se développant dans la région antérieure de la main et du poignet, pourraient offrir quelques points de contact avec les kystes hydatiformes, il nous semble qu'avec de l'attention, il n'est guère possible de les confondre. Ce sont des tumeurs cancéreuses, des tumeurs érectiles, et même des lipômes : aucune de ces tumeurs ne présente, en même temps que le siége et la forme propres à la tumeur synoviale hydatiforme, la fluctuation et la crépitation caractéristiques. Ajoutons, en outre, qu'il faut tenir compte de l'étiologie,

de la marche et des autres circonstances de la maladie.

Un autre point du diagnostic des tumeurs hydatiformes paraît avoir échappé aux observateurs. Je veux parler du diagnostic différentiel des tumeurs hydatiformes entre elles, d'après le siége de la bourse synoviale qu'elles occupent. Il y a beaucoup de confusion et d'omissions à cet égard dans les faits recueillis. Les recherches anatomiques récentes doivent donner à cette partie de l'observation plus de précision que par le passé ; mais, remarquons que les anomalies, assez nombreuses, et celles qui peuvent résulter de lésions antérieures ou de la maladie actuelle, ne permettent pas d'établir des règles trop absolues à ce sujet.

La position de la tumeur, étendue seulement à une portion de la main et ayant ainsi commencé à apparaître plutôt d'un côté que de l'autre, met sur la voie du siége de l'affection. L'engourdissement, l'affaiblissement des doigts servent aussi à discerner, avec les connaissances anatomiques, le siége de la bourse envahie. L'engourdissement du pouce, par exemple, indique le siége du mal dans la bourse externe ou radiale. C'est, au contraire, de la bourse cubitale que provient la gêne dans les autres doigts. Quand la maladie ne s'étend qu'à la partie inférieure d'un des trois métacarpiens du milieu et au doigt qui le soutient, le siége du mal ne saurait être autre que celui de la bourse de ce doigt, et non une des bourses générales supérieures. On peut, à l'avance, assigner les limites du mal. Au reste, ces dé-

ductions de diagnostic sont des corollaires des connaissances anatomiques ; on suivra avec intérêt, sous ce rapport, le développement successif de la maladie d'une bourse dans l'autre, dans l'observation n° IX ; sa délimitation rigoureuse dans la bourse cubitale, dans l'observation n° XI ; et pour les bourses des doigts, les observations n°s VI, VII et VIII.

Les tumeurs synoviales hydatiformes se développent avec lenteur ; souvent leur début reste enveloppé d'obscurités, les malades eux-mêmes y ont apporté peu d'attention. Abandonnées à elles-mêmes, elles mettent plusieurs années à se développer et à acquérir le volume qu'elles conserveront pendant le reste de leur durée. On peut voir d'après le plus grand nombre des observations qui sont contenues dans ce travail, que la plupart ont mis des années entières à parcourir leurs périodes ; abandonnées à elles-mêmes, elles font indéfiniment des progrès ; il arrive cependant un moment où elles restent stationnaires, car la terminaison par guérison spontanée doit être fort rare, si elle a été observée. Nous avons vainement recherché un fait de ce genre. Rester stationnaire est donc tout ce qu'on peut demander aux efforts de la nature dans cette maladie.

Le plus ordinairement la maladie fait des progrès, lents à la vérité, mais qui finissent par rendre le mal insupportable ; devenue gênante par son volume, la tumeur peut être prise de travail ulcératif, se vider, et donner lieu à des accidents analogues à ceux qui suivent l'opération par incision ; le

plus communément, c'est à la suite d'un accident, d'un coup, d'une chute, d'une violence, que ces tumeurs sont prises d'un travail inflammatoire intérieur qui conduit à l'ulcération de la peau, à des trajets fistuleux. Alors, les malades ont recours au chirurgien et l'art intervient.

XIVe OBSERVATION.

KYSTE HYDATIQUE DU POIGNET. — OPÉRATION PAR INCISION.

Une femme ayant fait un effort pour lever un grand poids, il parut dès le même jour, à la partie inférieure de son avant-bras droit, une petite tumeur qui alla toujours, dans la suite, en augmentant. Dix-huit mois après, il se fit à la partie interne de la main, une ouverture par où il sortait tous les jours du pus et de la sérosité, et cependant la tumeur ne laissait pas de grossir encore; les doigts de cette main étaient toujours pliés et ne se pouvaient étendre. Enfin, au bout de deux ans, la malade se résolut à se faire ouvrir la tumeur; M. Sivert, chirurgien, fit l'opération. Il ne sortit de matière liquide qu'environ deux cuillerées de sérosité gluante, mêlée d'un peu de pus blanc et épais; tout le reste était solide, et c'étaient environ deux cents petits corps blancs, ronds et oblongs, assez semblables à des faséoles, longs peut-être de quatre lignes et larges de deux, sans cavité, tous de même substance, couverts d'une membrane assez solide et fort adhérente, à moins qu'on n'employât la macération pour la séparer. Quelques-uns de ces grains avaient un pédicule par où ils auraient pu être attachés à quelqu'autre corps (1).

(*Boyer*, tome XI, page 9.)

Mais ces ouvertures spontanées ou accidentelles ne sont pas toujours suivies d'accidents; il arrive quelquefois qu'après la sortie d'une plus ou moins

(1) *Acad. des Sciences*, ann. 1707, p. 27.

grande quantité du liquide contenu, l'ouverture se cicatrise, et le malade, débarrassé pour un certain temps du volume de la tumeur, voit bientôt le mal reparaître ; sous ce rapport, l'ouverture spontanée l'a placé dans les mêmes conditions que la ponction simple. J'ai une remarque à faire, cependant, c'est que, dans les observations que j'ai rapportées, il s'est trouvé un cas dans lequel, après plusieurs moyens de traitements employés inutilement, et parmi ces moyens la ponction, une perforation faite spontanément, sous l'influence d'une violence extérieure, a été suivie d'une guérison complète ; mais je dois faire observer que, dans le cas dont il s'agit, la maladie s'était développée successivement dans plusieurs cavités synoviales différentes, ou au moins dans plusieurs loges différentes de la même bourse synoviale. Cette circonstance et les traitements antérieurs ont ils pu avoir une influence sur cette terminaison ? Ce n'est pas le seul cas, du reste, dans lequel on ait eu occasion de remarquer cette succession des mêmes phénomènes morbides dans des bourses synoviales du même ordre. On en retrouvera plusieurs exemples parmi les observations consignées dans cette thèse. Malgré ce fait rare que je viens de rappeler ici, on peut dire que les tumeurs synoviales crepitantes n'ont aucune tendance à la guérison spontanée ; elles ne restent pas non plus toujours stationnaires ; dans quelques cas, les tissus affectés subissent des transformations, dégénèrent de manière à rendre nécessaire l'amputation. Disons cependant qu'assez souvent elles durent des années sans amener

de changements aussi sérieux dans les tissus affectés, et qu'à part les douleurs et l'impotence du membre, elles laissent les malades dans un état supportable quelquefois, mais très-rarement elles n'amènent aucun inconvénient.

Même avec cette chance, ce n'en est pas moins une maladie fâcheuse et grave, mais il y a des distinctions à établir dans cette gravité ; d'abord, d'après le siége de la tumeur, celles qui occupent la partie postérieure de l'avant-bras et du poignet sont, toutes choses égales d'ailleurs, moins graves que celles qui siégent à la face palmaire ; elles sont moins gênantes, exposent à moins de douleurs, et plusieurs des opérations qu'on peut être appelé à pratiquer sur elles font courir des dangers moindres qu'à la face palmaire ; cela résulte de la différence des dispositions anatomiques à la région dorsale. Ces dispositions sont moins favorables au développement des accidents qui suivent les opérations, et celles-ci y sont d'une exécution plus facile.

Il faut encore distinguer, sous le rapport de la gravité, les kystes palmaires d'après le siége qu'ils occupent : ceux des doigts sont moins graves que ceux de la paume de la main et du poignet, car ils n'affectent, en général, qu'un seul de ces organes, et ne nécessitent pas aussi impérieusement des opérations qui entraînent des conséquences fâcheuses; ils se prêtent plus facilement à certains moyens de traitement, la compression par exemple. Faisons remarquer que l'imperfection des moyens de traitement a pu augmenter aussi la gravité de la maladie, et que

l'introduction dans la pratique de méthodes plus sûres diminue le nombre des chances mauvaises des opérations. Enfin, il est une condition dont il faut tenir compte dans le pronostic à porter, et surtout dans la détermination à prendre; c'est la position professionnelle du malade; la gêne qu'apporte la tumeur dans les fonctions de la main ou des doigts peut être absolue ou relative; la nécessité de se servir de ses doigts dans un sens déterminé avec une certaine précision, a pu faire courir à plus d'un malade les risques d'une opération. Est-il besoin de dire que le caractère des douleurs, l'amaigrissement du membre, la tendance à la dégénérescence, l'inflammation aiguë survenue dans la tumeur, sont des circonstances qui aggravent le pronostic : d'un autre côté les variétés qui paraissent surtout constituées par l'épanchement sans corpuscules (et les cas en sont fort rares), celles dans lesquelles l'absence de la crépitation peut tenir au défaut ou à la rareté des corpuscules, semblent être moins graves; elles offrent peut-être plus de chances de guérison par les moyens thérapeutiques ordinaires.

L'épaisseur des parois du kyste, si on peut en avoir la connaissance, est une circonstance qui n'est pas sans influence sur le pronostic, car cette épaisseur peut entrer en ligne de compte lorsqu'il s'agira de choisir le procédé opératoire, et elle peut avoir une grande influence sur le résultat définitif de l'opération, la guérison plus ou moins prompte.

Les opérations chirurgicales, même les plus simples en apparence, ont été suivies dans un bon nom-

bre de cas d'accidents tellement fâcheux et de la mort même, qu'on doit les considérer comme un moyen extrême, comme une nécessité qu'il faut tâcher d'éviter aussi longtemps que possible. Sans doute qu'il ne faut pas trop compter sur les moyens thérapeutiques ordinaires. Cependant il y a un certain nombre d'exemples encourageants qui me font penser qu'il est d'une sage pratique de tenter ces moyens de résolution, toutes les fois que le volume de la tumeur, l'absence d'accidents et de complications permettent d'y recourir; on doit, à mon avis, insister sur ces moyens, surtout dans les cas qui paraissent les plus simples, quand il y a peu de corpuscules hydatiformes, dans les cas où la crépitation paraît manquer pour cette cause.

Ces moyens consistent dans l'emploi des pommades fondantes, résolutives, des topiques salins, de l'alcool, de la compression, des vésicatoires volants. « En associant ces divers moyens, dit M. Velpeau, j'ai guéri quatre malades affectés de tumeurs en bissac et crépitantes de la région palmaire du poignet. Un jeune homme, de la clientèle de M. Rayer, portait depuis plusieurs mois une de ces tumeurs; nous la fîmes couvrir d'un large vésicatoire volant tous les dix jours; des frictions furent faites, matin et soir, sur la place de l'épispastique, tantôt avec la pommade d'iodure de plomb, tantôt avec la pommade mercurielle. La guérison eut lieu dans l'espace de trois mois. Un homme, âgé de cinquante ans, et qui portait une de ces tumeurs apercevable depuis quelques mois seulement, en a été guéri par trois ponc-

tions, au moyen de l'aiguille en fer de lance, de quatre vésicatoires volants, de linges imbibés de solution de sel ammoniac, et de frictions avec l'onguent napolitain. Une jeune femme, affectée de tumeur crépitante du poignet, et qui redoutait à l'extrême toute espèce d'opération chirurgicale, en fut guérie dans l'espace de cinq mois, au moyen de vésicatoires volants répétés, de frictions résolutives et de la compression. Enfin, les vésicatoires volants, les compresses imbibées de solutions salines, puis la compression longtemps continuée, m'ont suffi chez une femme âgée de trente ans, qui portait une de ces tumeurs depuis plusieurs années. »

Mon condisciple et mon ami M. Houzelot, chirurgien de l'hôpital de Meaux, ayant eu connaissance du sujet de la question qui m'est échue, vient de m'adresser l'observation que je transcris ici. Les détails de l'observation me dispensent d'indiquer le mode d'application de l'alcool en topique. Ce succès doit engager à expérimenter ce moyen.

XVe OBSERVATION.

Le nommé G..., Belge, ouvrier terrassier, employé aux travaux du chemin de fer de Paris à Strasbourg, entra à l'hôpital général de Meaux, en septembre 1847. Il portait, à l'extrémité inférieure de l'avant-bras droit et sur la face antérieure du membre une tumeur d'un volume d'un petit œuf de poule qui, se prolongeant vers le poignet, passait sous l'arcade palmaire, pour arriver ainsi dans la paume de la main : la pression exercée d'arrière en avant et en sens inverse faisait refluer de la main vers l'avant-bras, *et vice versâ,* le fluide que renfermait la tumeur, mais sans crépitation.

Ici le diagnostic ne pouvait être un instant douteux, nous

avions affaire à une tumeur synoviale de l'avant-bras, du poignet et de la main.

Deux faits malheureux de ma pratique, due à une ponction en pareil cas, m'avaient déterminé à abandonner à eux-mêmes les malades qui se présentaient à moi avec cette affection. Cette fois, je voulus essayer encore d'autres moyens, très-souvent inefficaces ; après l'emploi, sans résultat, de l'acupuncture, de la compression et de plusieurs vésicatoires suppurants, je me décidai à tenter, à l'extérieur, l'emploi de l'alcool rectifié. Je venais de lire une observation d'hydrocèle guérie par ce moyen : il y avait analogie d'organe malade, analogie de lésion, de produits morbides. Pourquoi ne pas user d'un traitement analogue?

J'enveloppai la tumeur de compresses imbibées d'alcool rectifié, je comprimai ; six fois par jour le bandage fut arrosé d'alcool. Tous les quatre ou cinq jours je cessais l'emploi de l'alcool, et j'y substituais les cataplasmes émollients pour ramollir la peau racornie par l'effet astringent du topique et la rendre de nouveau sensible à son action.

Au bout d'un mois de ce traitement, le malade fut guéri; quinze jours après il sortait de l'hôpital. Durant une année entière, G... continua à travailler à Meaux ; je pus ainsi constater la guérison et sa persistance.

Les moxas, les cautères, la cautérisation ne nous paraissent pas devoir être employés ici, parce qu'ils sont trop douloureux, exposent à des inflammations violentes et laissent des cicatrices difformes.

Toutefois, voici un cas où le cautère a réussi. Cette observation a été prise par l'auteur pour un squirrhe. Mais il est évident qu'il s'agit d'une tumeur synoviale.

XVIe OBSERVATION.

Une dame de la noblesse de Berne s'étant fait une violente contusion à la main droite, il survint une vive douleur au poignet avec gonflement de toute la main. Après avoir em-

ployé divers remèdes, il lui resta une tumeur (scirrhus) que de savants médecins jugèrent incurable et d'une mauvaise nature. Quelques années plus tard elle vint me consulter à Payerne. Il existait alors sur la partie interne (antérieure) du poignet droit, une tumeur très-dure du volume d'un œuf de poule. La malade ne pouvait fléchir les doigts, et la tumeur adhérait fortement au muscle fléchisseur des doigts dans le point où il se divise en quatre parties. Ayant employé divers remèdes généraux, j'appliquai un cautère potentiel; lorsque l'escarre tomba, il s'écoula pendant quelques jours un liquide ténu. Puis ayant fait agir plus profondément les escarrotiques, il en sortit une matière épaisse, visqueuse, légèrement jaunâtre, que je ne pus évacuer qu'après avoir dilaté l'ouverture au moyen de l'éponge. Quand cette matière avait été exposée quelque temps à l'air, elle se concrétait et prenait la consistance de la pierre (1). J'ai retiré à diverses fois une assez grande quantité de cette matière. Il existait un trajet qui de la plaie, située au-dessus du poignet, se dirigeait vers la paume de la main, en passant sous le ligament annulaire et entre les saillies formées par le cinquième et le huitième os du carpe. La plaie ayant été détergée par des applications médicamenteuses, j'obtins une heureuse cicatrisation.

(Fabr. de Hilden, Cent. III. Obs. 76).

Les opérations qui ont été appliquées aux tumeurs synoviales crépitantes du poignet et de la main sont: *l'extirpation*, *l'incision*, *l'excision*, *le séton*, *les ponctions simples* ou *une irritation de la surface*, *les ponctions sous-cutanées* et *les injections iodées;* quelques chirurgiens ont combiné différentes opérations ; ils ont fait des opérations mixtes.

L'*extirpation* est une opération que le volume de la tumeur, l'importance et le nombre de ses rapports

(1) Dans un autre passage (*Cent. ep. epist.* 55), Fabrice Hilden parle d'une tumeur analogue qu'il paraît avoir enlevée par excision, dont le liquide, semblable à du petit lait, se concréta, au bout de 24 heures, en petites pierres. (*Lapillon.*)

anatomiques, rend une des plus délicates et des plus dangereuses de la chirurgie ; Boyer, qui ne la conseille pas cependant, pense qu'elle procure plus sûrement la guérison que l'incision. Warner, partisan de cette opération, se montre peu touché des dangers qu'elle peut présenter, et il rapporte à l'appui de son opinion deux observations que je consigne ici, et qui ont été suivies de succès complet et sans accidents. Malgré l'assertion que le malade recouvra l'usage parfait de sa main, quelques détails sur la cicatrisation du ligament annulaire et sur la manière dont les muscles fléchisseurs accomplissaient leurs fonctions après la guerison, auraient utilement complété ces observations.

XVIIe et XVIIIe OBSERVATIONS.

(WARNER. *Observations de Chirurgie, p.* 92).

A. M., âgée de dix-neuf ans, se foula le poignet par une chute, en 1745. Cet accident fut suivi, immédiatement, après d'une grande douleur dans la main, ainsi que de la faiblesse et de l'enflure de toute cette partie. Malgré tous les secours qu'on put employer, la malade resta à peu près dans le même état jusqu'en l'année 1749, qu'elle aperçut une petite tumeur distincte sur la partie inférieure et interne du poignet. Cette tumeur augmenta en peu de jours à un tel point que la malade ne put plus fermer la main ni mouvoir les doigts.

Elle s'adressa à moi le 21 avril 1750. La tumeur, où je découvris un fluide, s'étendait depuis environ un pouce plus haut que le ligament transversal du carpe jusqu'à près d'un demi-pouce au-dessous; je crus même découvrir, par la pression, qu'elle passait derrière ce ligament.

Je me déterminai d'abord à l'opération, et j'y procédai de cette manière : je fis étendre sur une table une couverture de laine en deux doubles, et, la main y étant convenablement

placée et assujétie, je commençai mon incision un peu plus haut que la tumeur, et la continuai un peu au-dessous, à travers les téguments, que je détachai soigneusement de chaque côté. Ceci me donna la facilité de découvrir la vraie situation du ganglion. Il était sous les tendons du fléchisseur du carpe et du long palmaire ; ces deux muscles se trouvaient considérablement élevés et écartés de leur situation naturelle par la tumeur. Elle passait aussi sous le ligament transversal du carpe, que je fus par conséquent obligé de couper, pour pouvoir cerner le ganglion dans sa base ; après cette manœuvre, j'emportai aisément toute la tumeur. La partie supérieure du sac était fortement attachée aux parties inférieures des tendons du fléchisseur du carpe et du long palmaire, tandis que sa partie inférieure était adhérente aux tendons des muscles perforants et perforés. La tumeur contenait une substance gélatineuse et *stéatomateuse*.

La malade ressentit une douleur considérable les quatre premiers jours qui suivirent l'opération. Au bout de ce temps, elle se calma et continua de même jusqu'à la fin de la cure, qui fut accomplie en six semaines. Elle recouvra l'usage parfait de sa main, sans avoir éprouvé que peu d'inflammation et sans abcès.

Le second cas ressemblait si fort à celui que je viens de décrire, que j'en regarde le récit comme inutile.

Je fis l'opération de la même manière, et il ne se passa d'autre différence dans la cure, sinon que le malade eût un léger abcès au milieu de l'avant-bras. J'en fis l'ouverture, et il fut guéri en peu de temps. L'usage de la main redevint aussi libre que dans le cas précédent.

Nonobstant les succès qu'on peut avoir obtenus par cette opération, il me paraît prudent de n'y recourir jamais pour les tumeurs synoviales de cette espèce. Je l'ai dit en commençant, c'est une opération douloureuse, grave et délicate, qui exposerait à la blessure d'organes importants, à l'ouverture des articulations ; il pourrait même arriver qu'elle ne

put pas être achevée. Elle peut d'ailleurs être avantageusement remplacée par l'incision et l'excision quand les indications s'en présentent.

Incision. — L'incision consiste à fendre la tumeur dans une étendue plus ou moins considérable. On se propose ainsi d'obtenir, par le développement de bourgeons charnus, l'adhésion des parois du sac, soit qu'on abandonne la surface au contact de l'air, soit qu'on la recouvre de charpie ou d'un corps analogue. Les incisions ont été employées diversement : tantôt simples et uniques, elles ont été suffisantes pour amener, aidées de la compression, la guérison définitive, comme dans l'observation du Dr Benda ; c'est aussi la conduite qui fut suivie dans le cas rapporté par Albinus et consigné dans l'ouvrage de Boyer.

XIXe et XXe OBSERVATIONS.

TUMEUR DU POIGNET RENFERMANT DE PETITS CORPUSCULES.

Une femme de 41 ans vit, après six mois de douleurs très-vives dans le troisième et le quatrième doigt de la main, se développer sur la face antérieure du poignet une tumeur douloureuse qui, dans l'espace de deux ans, atteignit le volume d'une pomme.

En même temps, une autre plus petite apparut dans le creux de la main. Un canal existant sous le ligament annulaire établissait une communication entre elles. Lorsqu'on pressait sur l'une de ces tumeurs, qui étaient fermes et élastiques, on éprouvait une sensation plus appréciable au toucher qu'à l'ouïe, et en même temps la matière contenue dans la tumeur comprimée refluait dans l'autre. Pendant un certain temps, la malade n'avait éprouvé aucune douleur dans la main et dans l'avant-bras, mais bientôt de nouvelles douleurs très-intenses ayant reparu, la tumeur fut ouverte dans

le point le plus saillant avec une lancette à abcès ; il sortit d'abord un liquide clair semblable à du blanc d'œuf, et, peu après, environ le tiers d'un verre de petits corps lisses, transparents et très-élastiques. Le volume de ces corps variait depuis celui d'un pépin de pomme jusqu'à celui d'une petite fève ; quelques-uns présentaient des fibres, avaient une surface inégale, des bords déchirés ; quelques-uns adhéraient entre eux ; d'autres avaient une forme ovale ou anguleuse et ressemblaient à des pépins de pomme ou à des grains de riz. Les bords de ces petits corps aplatis étaient souvent renversés sur eux-mêmes, ce qui leur donnait la forme de cornets ou de poches à moitié fermées. Quelques-uns enfin, plats, plus réguliers, ressemblaient exactement à une fève. Beaucoup avaient des formes non arrêtées. Le microscope et l'analyse chimique démontrèrent que ces corpuscules étaient composés de fibrine ; en les écrasant entre deux plaques, ils avaient la consistance d'emplâtre ; on ne distinguait aucune alvéole. La sonde introduite dans la cavité du kyste atteignit d'un côté le radial et de l'autre pénétra sous le ligament annulaire jusque vers la moitié de la paume de la main.

Dans la crainte de provoquer la suppuration dans cette partie, rien ne fut introduit dans la cavité du kyste : on appliqua sur la partie des compresses froides ; comme l'air pénétrait, on modifia l'appareil, et cette fois on employa l'eau tiéde avec de l'extrait de saturne ; la malade fut soumise à un repos absolu et à l'usage des purgatifs.

Trois jours après l'ouverture de la tumeur, aucune inflammation ne s'était manifestée et la plaie avait un très-bon aspect.

Dans l'intention d'oblitérer la cavité qui existait dans le creux de la main, on appliqua un bandage compressif jusqu'à la guérison complète.

Il sortit encore pendant quelque temps un liquide jaunâtre, toujours avec des corpuscules ; une fois même il en sortit une quantité considérable ; cet état dura jusqu'à la disparition de la tumeur, jusqu'au retour de la sensibilité et des mouvements, ce qui s'accomplit dans l'espace de six mois.

Un cas complètement analogue fut observé, dans le courant de cet été, à la première clinique chirurgicale de Vienne, chez

une domestique âgée de 20 ans ; seulement, lors de l'ouverture de la tumeur qui siégeait au creux de la main et qui était très-considérable, il sortit certainement une quantité double de corpuscules parfaitement réguliers, ayant la forme et la grosseur de pépins d'orange.

(*Docteur Benda. — Extraits du Journal de médecine Prussien*, XVIe année, n° 23, et du *Journal hebdomadaire Autrichien*, année 1848, page 14.)

Le plus communément une seule incision a paru insuffisante, et en presque tous les cas rapportés dans les *Leçons orales* de Dupuytren, les incisions ont été multiples en manière de contre-ouvertures. Pour juger convenablement cette méthode opératoire, il convient de l'examiner 1° dans son exécution, 2° dans ses suites.

Comme exécution, elle est simple en apparence et assez facile lorsque la tumeur présente des bosselures ou que le travail morbide a aminci les parois du kyste; d'autrefois elle présente des difficultés auxquelles on ne s'était pas d'abord attendu. C'est ce dont on peut se convaincre par la lecture des deux premières observations rapportées dans l'*Anatomie pathologique* de M. Cruveilhier et dans les *Leçons orales* de Dupuytren. Ce grand chirurgien, dans l'observation deuxième, qui est une des premières qu'il ait eues, n'arriva pas une première fois dans la cavité de la poche synoviale, et ce ne fut que dans une seconde tentative, faite deux mois après, qu'il parvint péniblement à ouvrir au fond de la plaie le sac synovial sur une sonde cannelée. Sans doute que les faits de ce genre sont l'exception, mais il est bon d'en être averti. Dans la plupart des obser-

vations empruntées à la pratique de Dupuytren (*Leçons orales*), ainsi que je l'ai déjà fait remarquer, les incisions ont été multiples, et dans tous les cas, un seul excepté, la méthode n'est pas pure; une mèche a été passée d'une ouverture à l'autre dans la cavité du kyste.

J'éprouve un certain embarras pour classer ces faits; ils sont présentés comme des cas traités par l'incision; mais, en les examinant de près, on voit que, dans la plupart, les incisions doubles ont été traversées par un véritable séton destiné à enflammer la surface du kyste. Il est vrai que, dans le cours de ces observations, l'époque à laquelle la plaie a été débarrassée de ce corps étranger n'est point indiquée, et qu'il est difficile de déterminer, dans les accidents qui sont survenus, la part qu'il faut faire au séton, celle qu'il faut réserver à l'incision. C'est manifestement une méthode mixte. Elle a été féconde en accidents inflammatoires de tous genres; les guérisons ont été achetées par bien des souffrances et bien des dangers; la mort même, survenue dans un dernier cas, est un fait qui pèse d'une manière énorme quand il s'agit d'apprécier ce mode opératoire.

XXIe OBSERVATION.

KYSTE HYDATIQUE DU POIGNET.

Lavigne, porteur d'eau, âgé de soixante-six ans, entre, le 16 avril 1816, à l'Hôtel-Dieu. Trois mois auparavant, disait-il, il avait manqué de tomber dans un escalier et ne s'était retenu qu'en portant la main contre la muraille. Dès lors il

ressentit dans cette partie des douleurs qui furent bientôt suivies de tuméfaction et de l'impossibilité de se servir de sa main. A cette douleur se joignaient des douleurs assez violentes pour l'empêcher de dormir. A son entrée à l'hôpital, sa main présentait l'état suivant. Les doigts, très-tuméfiés, avaient acquis un volume double de celui qu'ils offrent à l'état naturel. La face dorsale offrait un gonflement proportionnel et conservait, comme dans l'œdème, l'impression du doigt. La face palmaire était occupée par une tumeur large, fluctuante, irrégulièrement circonscrite. Sur l'éminence thénar était une seconde tumeur du même caractère; au-dessus du ligament annulaire, sur la face antérieure du poignet, on en apercevait une troisième moins considérable que les deux autres.

On eût pu croire que cette maladie était une inflammation chronique du tissu cellulaire; mais une incision pratiquée le troisième jour sur un point fluctuant de l'éminence thénar mit en évidence la nature de la maladie, en donnant issue à une petite quantité de pus séreux avec un corps blanc opaque oblong, de la nature de ceux que M.Dupuytren a appelés hydatiques. Le malade assura que, quelque temps avant son entrée à l'hôpital, il en avait fait sortir un semblable par une ouverture spontanée qui s'était faite dans la paume de la main. — M. Dupuytren nous dit que cette maladie, consistant dans le développement d'un kyste renfermant un pus séreux et une multitude de petits corps libres, était généralement grave et de longue durée.

Le huitième jour, une incision fut pratiquée au-dessus du ligament annulaire, et deux autres dans la paume de la main, pour évacuer tout le pus et les hydatides. L'on vit s'échapper un pus séreux et une quantité de petits corps blancs semblables à des graines de melon et à des pépins de poire.

Le neuvième jour, nouvelle évacuation d'un assez grand nombre de ces petits corps. Mèche introduite dans la plaie; cataplasme émollient.

Le dixième jour, diminution de la tuméfaction; encore quelques hydatides.

Les douzième et treizième jours, amélioration; bandage compressif.

Le vingtième jour, il se forme un petit abcès sur l'éminence

thénar. Ouvert deux jours après, il en sortit une petite quantité de pus.

Le vingt-troisième jour, un autre abcès semblable fut ouvert à la paume de la main. Le pus était encore séreux. On établit une compression avec de la charpie, des compresses graduées. L'état du malade était satisfaisant.

Le trente-quatrième jour, on ouvre un abcès sur le bord cubital de la main. Le malade est faible et présente de l'anorexie.

Le trente-neuvième jour, on ouvre un nouvel abcès au-dessus du ligament annulaire. Le pus est toujours séreux.

Le soixante-dix-neuvième jour, le volume de la main est encore considérable ; on prescrit des bains alcalins. Au bout de quinze jours, la diminution de la main est notable. Un pus séreux s'écoule toujours des fistules.

Le cent-dixième jour, il ne reste plus qu'une tuméfaction peu considérable de la paume de la main et de l'éminence thénar. Le pus qui sort des trajets fistuleux n'a pas changé de nature. Continuation des bains alcalins.

Le cent-vingt-unième jour, le gonflement a diminué ; il se fait toujours un suintement séreux. Le malade peut seulement fléchir les doigts. Continuation des bains et de la compression.

Le cent-vingt-cinquième jour, pas d'amélioration sensible. Les mouvements d'extension et de flexion du poignet sont assez libres ; ceux des doigts sont plus difficiles et plus bornés. La continuation des bains alcalins a ramené la main à son volume naturel et l'a rendue à ses usages. (Dupuytren, *Lec. or.*)

XXIIe OBSERVATION.

TUMEUR A LA PAUME DE LA MAIN. — INCISION. — PETITS CORPS BLANCS. — PHLEGMON DIFFUS. — MORT.

(*Leçons orales de Dupuytren.*)

Un charpentier, âgé de 35 ans, se fit, en décembre 1812, au poignet droit une entorse dont il guérit très-bien. Deux ou trois mois après, il reconnut une petite tumeur à la paume

de la main, au-dessous du ligament annulaire du carpe, et bientôt après une autre au-dessus de ce ligament. D'abord, peu volumineuses et peu incommodes, elles s'opposèrent bientôt au libre exercice des mouvements, qu'elles rendirent enfin presque impossibles. Ne pouvant continuer son état, ce charpentier vint consulter M. Dupuytren, le 7 juin 1814. Au seul siége de cette tumeur, sa nature est reconnue ; le toucher la confirme. Le lendemain, une incision est pratiquée sur chaque tumeur : comme dans les observations précédentes, une foule de petits corps blanchâtres s'échappent aussitôt ; les aponévroses de la main et de l'avant-bras sont débridées au moyen du bistouri boutonné, afin de prévenir l'inflammation avec étranglement : un séton est destiné à enflammer les parois du kyste, un cataplasme émollient à modérer l'inflammation. Les douleurs sont très-vives le soir et la nuit qui suivent l'opération ; elles augmentent avec le gonflement les deuxième, troisième et quatrième jours ; un pus grisâtre, floconneux, s'écoule par la plaie. On enlève le séton le cinquième jour ; l'inflammation s'étend au bras et jusque dans le creux de l'aisselle. Les symptômes généraux sont des plus fâcheux. Le huitième jour, on incise les lambeaux aponévrotiques gangrénés ; on ouvre un abcès formé entre le premier et le deuxième métacarpien ; une compression expulsive chasse le pus qui formait des fusées le long de l'avant-bras et de la main. Les dixième et onzième jours, frissons avec claquement de dents qui dure dix minutes ; pus extrêmement fétide ; faiblesse générale qui résiste aux toniques les plus puissants ; mort le quinzième jour de l'opération.

La gravité de ces faits est bien propre à inspirer de la réserve, je dirai même une certaine timidité aux chirurgiens. Leur importance n'avait point échappé à la sagacité de Dupuytren, et ils furent la source de quelques modifications qu'il avait apportées, dans les dernières années de sa vie, à la manière d'opérer les tumeurs de cette nature. Il changea les incisions étroites qu'il faisait sur les parties les

plus saillantes de la tumeur, en débridements plus larges, et substitua un linge, interposé seulement entre les lèvres des plaies pour s'opposer à leur recollement, à la mèche, en forme de séton, qui traversait la cavité dans toute son étendue. L'observation, dans laquelle il institua ces modifications, est un cas de guérison; fut-elle tout à fait complète? Comment s'exécutaient les mouvements dans les doigts redressés? Le rédacteur de l'observation ne le dit pas. Je note la dureté dans la paume de la main.

XXIIIe OBSERVATION.

KYSTE HYDATIQUE DU POIGNET, OPÉRATION PAR INCISION; GUÉRISON.

Auguste Hubert, trente ans, né à Rouen, où il exerce l'état de frotteur, entra à l'Hôtel-Dieu le 8 juillet 1833, pour un kyste hydatique qu'il portait à l'articulation radio-carpienne du côté droit. Cet homme fait remonter le début de sa maladie à deux ans. Ayant fait une chute en frottant un vaste appartement, il s'aperçut seulement alors qu'il portait à l'articulation de l'avant-bras avec la main une tumeur dont une partie était logée dans l'avant-bras et l'autre vers l'éminence hypothénar. Le malade dit qu'elle se développa sans douleur, et que la seule raison pour laquelle il désirait en être débarrassé, c'est qu'elle le gênait pour faire son état.

A son entrée à l'Hôtel-Dieu, on put reconnaître la nature de la maladie aux caractères tranchés qu'offrait la tumeur. La pression exercée sur elle déterminant un bruit semblable à celui que rendrait une chaîne de montre dont on ferait rouler les anneaux sur eux-mêmes.

Les doigts appuyaient-ils sur une des portions de la tumeur, une grande partie de la matière que celle-ci contenait passait dans l'autre portion et réciproquement.

La distension qu'avait produite cette tumeur en se dévelop-

pant était portée à un tel point, que les doigts étaient presque entièrement fléchis. Quelques douleurs se faisaient sentir et devenaient plus vives, suivant les variations de la température atmosphérique. Enfin, l'examen des corps contenus dans la tumeur est venu prouver, au moment de l'opération, qu'ils avaient déjà subi un commencement de dégénération ; accident qui eût, sans doute, nécessité, par la suite, l'amputation de l'avant-bras.

Dupuytren a modifié, en cette circonstance, le mode opératoire qu'il met ordinairement en usage.

Redoutant, avec raison, la tuméfaction, le gonflement considérable et l'étranglement qui suit quelquefois cette opération, il a substitué, chez ce malade, à la ponction qu'il fait sur les tumeurs, une incision sur chacune des saillies qu'ell formaient. Par ce moyen, les accidents les plus graves furent en partie évités. Des mèches, placées dans les ouvertures, facilitèrent l'écoulement de toutes les hydatides. Les symptômes inflammatoires furent dissipés à l'aide des antiphlogistiques, et le malade, ayant ses doigts entièrement redressés, sortit de l'hôpital ne conservant plus qu'un peu de dureté dans la paume de la main.

(*Lancette française,* t. VII, nº du 31 août 1833.)

Egalement occupé de la crainte de l'étranglement, M. Syme en a recherché le siège, et il l'a placé dans le ligament annulaire du carpe; la conséquence qu'il en a tirée, est exposée par lui, dans l'observation qui va suivre. Nous apprécierons, à notre tour, la valeur du moyen qu'il propose, c'est-à-dire la section du ligament annulaire du carpe déjà exécutée par Warner. Malgré le succès de son opération, nous ne pouvons pas partager les idées de l'auteur sur son innocuité telle qu'elle est présentée; un seul fait est insuffisant pour établir une doctrine. Nous voyons que le membre peut être regardé comme parfaitement sain sous tous les rapports, mais nous

aurions aimé à retrouver des détails circonstanciés et descriptifs sur le rétablissement des mouvements des doigts et du ligament annulaire. On a le droit de se montrer plus exigeant alors qu'il s'agit d'une opération dangereuse, dans laquelle des parties importantes peuvent être lésées, et que des affaiblissements, des hernies musculaires peuvent être la suite de l'opération. La science n'eût pu que gagner à ces recherches, en apparence minutieuses.

XXIVe OBSERVATION.

TUMEUR DE LA BOURSE MUQUEUSE SYNOVIALE DU POIGNET ET DE LA PEAU DE LA MAIN.

(*Observations de chirurgie par James Syme, professeur de clinique chirurgicale à l'Université d'Édimbourg.*)

(*Extrait du London and Edinburg monthly Journal of medical science,* numéro d'octobre 1844, page 825).

Peu de sujets chirurgicaux ont donné lieu à plus d'inquiétudes et de déceptions que le gonflement morbide des gaînes synoviales qui entourent les tendons des muscles fléchisseurs de l'avant-bras, à leur passage sous le ligament annulaire lorsqu'ils se dirigent vers les doigts. La résistance du ligament empêche la bourse muqueuse de faire saillie à son niveau ; mais le poignet et la paume de la main se laissent distendre au point de donner lieu au développement d'un gonflement, et à l'affaiblissement de la force musculaire. Outre le fluide contenu dans la cavité morbide, on trouve en général de nombreux corpuscules d'aspect cartilagineux, de forme lozangique ou lenticulaire.

Les moyens de traitement employés en général contre cette espèce de ganglions donnent des résultats très-peu satisfaisants. Les vésicatoires, la compression. sont des moyens insuffisants. Les ponctions se ferment sans amener aucune amélioration, ou demeurent béantes et donnent lieu

à des fistules rebelles. Les incisions d'une certaine étendue, les caustiques, les sétons employés avec soin ont produit des succès douteux, donné lieu souvent à de grandes douleurs ; je connais même des cas, dans lesquels cette irritation continue est devenue fatale pour le malade. Comme les maladies semblables développées dans d'autres parties du corps ne se présentent pas avec des conditions aussi embarrassantes, on se pose la question suivante : A quelle circonstance locale faut-il attribuer la difficulté de la guérison de ce cas spécial ?

La réponse qui m'est suggérée par ma propre expérience, c'est que la cause réside dans la constriction due au ligament annulaire, la bourse muqueuse et les tendons subjacents ne pouvant pas subir le travail de cicatrisation. Ayant acquis cette conviction, j'ai entrepris l'expérience suivante, dont le succès complet me permet d'espérer que la méthode que j'ai suivie fournira un remède efficace dans le traitement d'une maladie qui, jusqu'ici, a toujours été très-embarrassante pour le chirurgien.

Janet Preston, âgée de vingt ans, fut reçue à l'hôpital le 13 février, accusant de la douleur et de la faiblesse dans la main gauche. Le poignet et la paume de la main étaient très-gonflés sans décoloration de la peau ; par la pression on distinguait de la fluctuation, et cette sensation particulière caractéristique de l'épanchement dans les gaînes synoviales. La malade nous annonça qu'elle avait commencé à éprouver de la douleur deux ans auparavant, et que, depuis la dernière année, elle avait à peine pu se servir de sa main, à cause du gonflement et de la faiblesse qu'elle y éprouvait.

Je pratiquai une incision depuis le poignet jusque dans la paume de la main, en divisant le ligament annulaire. Il en résulta la sortie d'un liquide filant et d'un grand nombre de corpuscules aplatis, d'aspect cartilagineux ; on vit à nu les tendons fléchisseurs entourés et séparés par une synoviale épaissie. La cavité fut remplie de charpie sèche, maintenue au moyen d'un bandage comprimant modérément le poignet et la main. Dans le cours du traitement, on eut soin d'empêcher la hernie des tendons, en rapprochant les bords de la plaie et appliquant une compresse au-dessus du ligament annulaire. Aucun symptôme inquiétant ne se développa après

l'opération, et trois jours après, la malade pouvait coudre, ce qu'elle n'avait pas été capable de faire depuis bien des mois. En peu de semaines, la plaie fut cicatrisée, et le membre put être regardé comme parfaitement sain sous tous les rapports.

Ajoutons, pour rendre plus complète cette histoire de l'incision, une observation extraite du journal la *Gazette des Hopitaux* que nous empruntons à la pratique d'un chirugien Belge, M. Ansiaux. Disons, en passant, que d'après la description de la tumeur, pour laquelle on pourrait peut-être désirer un peu plus de précision, et d'après la direction donnée à l'incision, il est probable que la maladie avait son siége dans la capsule externe ou radiocarpienne.

La durée du traitement, l'abondance de la suppuration, l'exfoliation d'un tendon et d'une lamelle osseuse et le résultat définitif d'infirmité qui a succédé à l'opération et à ses suites, sont des faits qui parlent assez haut pour qu'il ne soit pas besoin d'ajouter de plus longs commentaires. Il y a eu dans le cours du traitement une application incomplète des topiques froids.

XXVe OBSERVATION.

TUMEUR A GRAINS HYDATIFORMES DU POIGNET

(*Par le* Dr Ansiaux, *agrégé à la faculté de médecine de Liège*).

La personne qui m'a fourni le sujet de cette observation, est l'épouse Grosjean, femme d'une constitution délicate, âgée de cinquante ans, et que je vis pour la première fois, le 11 octobre 1847, à ma consultation. Elle se plaignait d'une tumeur siégeant dans le creux de la main droite, et d'une seconde qui s'étendait sur la face antérieure de l'avant-bras, au-dessus de l'articulation radio-carpienne, le long du trajet des fléchisseurs

et du petit palmaire. Le toucher fit éprouver la sensation de craquement propre à cette espèce de maladie, et il ne fut pas difficile de reconnaître une tumeur à grains hydatiformes de l'articulation du poignet; la pression opérée dans le creux de la main, au-dessous du ligament propre du carpe, faisait diminuer la tumeur de cette région, et augmentait le volume de celle de l'avant-bras, *et vice versa*. Cette circonstance confirma le soupçon que j'avais émis, devant les assistants, qu'il y avait communication par le trajet des tendons des fléchisseurs. L'ouverture de cette tumeur fut décidée et faite sur le champ; l'incision fut pratiquée dans la paume de la main, obliquement, le long du bord interne du muscle court fléchisseur du pouce, depuis l'insertion de ce muscle à la deuxième phalange jusqu'au ligament palmaire du carpe. Une masse de petits corpuscules blanchâtres, aplatis, oblongs, absolument semblables à des pepins de poire, sortirent de la plaie, et, par une pression exercée sur la bosselure siégeant à l'avant-bras, on en vit refluer une très-grande quantité, qui passait sous le ligament du carpe, en même temps qu'on observait une diminution à la tumeur de l'avant-bras. Il en sortit ainsi plusieurs centaines. Le lendemain, la pression exercée le long du trajet des tendons fléchisseurs en amena encore quelques-uns à l'extérieur; depuis, il n'en sortit plus, et je n'en ai point trouvé qui fussent encore adhérents, ainsi qu'on l'observe souvent.

L'eau froide, appliquée sur la partie malade au moyen de compresses constamment renouvelées, fut le topique prescrit en premier lieu; mais la suppuration s'étant déclarée, on fit usage de cataplasmes émollients d'abord, puis aromatiques, et il y eut exfoliation des tendons des fléchisseurs de l'index, qui, depuis la cicatrisation de la plaie, n'a conservé que des mouvements incomplets. La guérison se fit longtemps attendre, et n'eut lieu qu'au bout de sept mois.

Malgré la précaution de placer au-dessus un bandage compressif sur le trajet des tendons fléchisseurs, dans le but d'empêcher le pus de fuser dans leurs gaînes, ce liquide remonta au-dessus de l'articulation radio-carpienne, et, pour lui donner issue, il fut nécessaire de pratiquer une contre-ouverture sur la partie antérieure de l'avant-bras, à l'endroit où existait la

tumeur fluctuante observée au début. Un jour, il sortit de la plaie de la main une esquille ; la malade, l'ayant placée dans un livre pour me l'apporter, la perdit en chemin. Comme je n'avais plus sa visite tous les jours, à cette époque, je dois supposer, d'après le rapport qu'elle m'a fait, que cette pièce osseuse, qui s'était fait jour par la plaie inférieure, et affectait une forme arrondie semblable à un pois, provenait d'un des os du carpe. Après la sortie de cette esquille, la suppuration diminua notablement, la plaie de l'avant-bras se ferma d'abord, puis celle du poignet ne tarda pas à suivre la même marche ; mais il reste encore beaucoup de gêne dans les mouvements des doigts et de la main, l'extension du pouce et de l'index est toujours très-libre, mais ces deux doigts ne peuvent être fléchis complètement, surtout l'index, qui ne peut plier la troisième phalange sur la seconde, et qui n'exerce, pour ainsi dire, que des mouvements de flexion de la totalité du doigt et non des phalanges séparées. Cependant cet état s'améliore sensiblement, et tout laisse espérer un changement favorable plus notable encore.

Frappés sans doute des dangers de l'incision et des bons effets de l'irrigation continue appliquée aux plaies les plus graves, les chirurgiens ont songé à s'en servir après l'incision dont nous parlons. Auguste Bérard (Arch. de Méd. t. VII, 1835) rapporte l'observation d'une tumeur synoviale excisée et guérie à l'aide de l'irrigation froide continue. Des faits qui se rattachent plus directement au point du sujet que je traite actuellement, se trouvent dans les différents recueils ou journaux. M. Robert a communiqué à la Société de chirurgie, dans sa séance du 15 avril 1846, les détails de l'observation suivante que j'extrais de la *Gazette des Hopitaux* pour la même année.

XXVIe OBSERVATION.

KYSTE ÉNORME DU POIGNET CHEZ UNE JEUNE FEMME ; TRAITEMENT AVEC SUCCÈS PAR UNE DOUBLE INCISION.

C'est une femme âgée de vingt-neuf ans, d'une bonne constitution, habitant Colombe, près Paris, chez laquelle l'existence de ce kyste paraît dater de dix-huit ans et être survenu à la suite d'une chute sur le poignet.

Cette tumeur n'étant pas douloureuse, la malade n'y avait pas fait attention. Les progrès en ont été d'ailleurs très-lents, et depuis huit ans ils étaient stationnaires; mais le 1er avril dernier, cette femme se heurta violemment la main contre son lit ; dès lors la tumeur devint très douloureuse, l'avant-bras et la main se tuméfièrent, et il y eut des symptômes généraux graves. Enfin la portion inférieure de la tumeur s'est ulcérée et a laissé échapper plusieurs petits corps étrangers, la veille du jour où la malade fut admise à l'hôpital, c'est-à-dire le 4 avril. La tumeur offrait alors un volume considérable ; étranglée au niveau du pli radio-palmaire, elle remontait à six travers de doigt à la partie inférieure de l'avant-bras, placée là sous les faisceaux des membres fléchisseurs, superficiels et profonds des doigts. Inférieurement elle s'étendait jusqu'à la partie moyenne de la paume de la main et se prolongeait principalement sur l'éminence hypothénar. En cet endroit, la peau était rouge, amincie, et présentait à la partie culminante de la tumeur une très-petite ulcération par laquelle la pression faisait sortir quelques petits corps étrangers. Les quatre derniers doigts étaient profondément fléchis, et l'on ne pouvait même pas essayer de les redresser sans causer à la malade des tiraillements douloureux, insupportables. La malade éprouvait de violentes douleurs, beaucoup de fièvre; l'avant-bras était gonflé jusqu'à la partie moyenne. Il me parut urgent d'agrandir l'ouverture existante ; ce que je ne pus faire toutefois que dans d'étroites limites, craignant de couper l'arcade palmaire superficielle. Il s'échappa aussitôt une grande quantité de bouillie blanchâtre analogue à de la semoule très-épaisse ou à du riz crevé, et avec elle sortirent beaucoup de corpuscules blancs, lisses, durs quoique élastiques, et de

forme complètement ovoïde. Cette ouverture me paraissant insuffisante pour vider facilement la tumeur et faire cesser les symptômes d'étranglement, j'en fis une seconde sur la partie supérieure de la tumeur elle-même; celle-ci eut six centimètres de longueur et fut faite parallèlement à l'axe de l'avant-bras; elle intéresse la peau, l'aponévrose anti-brachiale et passe entre les tendons des muscles fléchisseurs pour arriver au kyste, qui présentait une couleur blanchâtre et une densité presque fibreuse. Une grande quantité de la même bouillie et des mêmes corpuscules s'échappa par cette seconde ouverture; néanmoins le kyste ne put être vidé alors complètement: il paraissait avoir plusieurs prolongements entre les tendons nombreux qui se trouvent dans cette région. Une mèche de linge fut effilée sur les bords et placée dans chaque incision; le membre, horizontalement placé sur un oreiller, fut soumis à des irrigations continuelles d'eau à 18° ou 20°. Plus de trente sangsues furent appliquées sur la tumeur, aussitôt après a visite du matin et autant le soir. La douleur et la fièvre continuèrent toute la journée et une partie de la nuit; mais le lendemain, elles avaient beaucoup diminué. Le gonflement n'avait pas changé beaucoup; les irrigations ont été continuées sans relâche pendant dix jours; sous l'influence de ce moyen seul, les douleurs et la fièvre ont continué à s'affaiblir et ont disparu complètement le sixième jour. Le gonflement a diminué d'une manière beaucoup moins sensible et paraissait dû, non-seulement aux matières contenues dans le kyste, mais encore à une espèce d'œdème dans les tissus placés autour de lui.

Chaque jour des pressions douces, pratiquées plusieurs fois sur le kyste, l'ont peu à peu vidé de tout ce qu'il renfermait. La suppuration, d'abord séreuse, peu abondante et très-fétide, a perdu graduellement ces caractères et a pris ceux d'une suppuration de bonne nature. Le onzième jour, nous avons permis à la malade de se lever. Le membre n'a plus été soumis aux irrigations que pendant la nuit.

A dater de cette époque, nous avons pensé que tout danger avait disparu. La malade ayant demandé quelques jours après à partir, nous n'avons pas cru devoir la retenir plus longtemps.

Il faut remarquer dans cette observation plusieurs circonstances fort importantes; la première c'est que la tumeur était déjà prise d'un travail inflammatoire accidentel qui rendait impérieuse l'opération et ne laissait guère le choix; que cette circonstance plaçait cette tumeur dans des conditions qui ne sont pas ordinaires quand on commence le traitement; il a dû en résulter une combinaison de moyens antiphlogistiques qui ne permet guère de juger les bons effets de l'irrigation continue; d'ailleurs ce n'est plus comme moyen préventif que les irrigations ont été employées ici. La maladie n'a pas été suivie assez longtemps pour qu'on ait pu juger du degré de guérison. M. Robert a ajouté, dans sa communication à la Société de Chirurgie, à l'occasion des bons effets de l'irrigation, qu'il avait été témoin, dans plusieurs cas, de l'efficacité de ce moyen après l'ouverture de kystes semblables au poignet. Entre autres faits, M. Robert en cite deux observés à la Pitié, dans le service de Sanson, et un qui est dû à M. Pinel Grand-Champ. Je ne rapporte ces citations que pour mémoire.

Dans le cas qui suit, la méthode n'a pas non plus été appliquée dans toute sa rigueur, puisqu'on n'a eu recours à la glace et à l'eau froide qu'après le début des phénomènes inflammatoires, ce n'en est pas moins un cas remarquable de la grande efficacité de ce moyen, nous ne pensons pas qu'on puisse la contester.

XXVIIe OBSERVATION PAR M. RAPATEL.

KYSTE GRANULEUX OCCUPANT LA PARTIE INFÉRIEURE ET ANTÉRIEURE DE L'AVANT-BRAS ET LA PAUME DE LA MAIN ; DOUBLE INCISION ; VIOLENTE INFLAMMATION ; APPLICATION PERMANENTE DE LA GLACE, PUIS IRRIGATION CONTINUE ; GUÉRISON.

Le nommé A. Guyot, habitant de Montreuil, âgé de 41 ans, cultivateur, doué d'une vigoureuse constitution, s'aperçut, il y a plusieurs années (il ne peut préciser l'époque), de l'apparition d'une petite tumeur à la partie inférieure de la face palmaire de l'avant-bras du côté gauche. Peu à peu cette tumeur acquit des dimensions plus considérables, s'étendit, en passant sous l'anneau fibreux du carpe, jusque dans la paume de la main. Lorsque je vis ce malade, en août 1836, il avait déjà consulté plusieurs chirurgiens dont les uns lui avaient conseillé de se faire opérer ; les autres, au contraire, de se tenir tranquille. A cette époque, la maladie se présentait avec les caractères suivants : tumeur indolore de la grosseur d'un œuf au-dessus du ligament annulaire et assez molle à la pression, faisant éprouver une sensation bien manifeste de fluctuation, avec bruissement quand on comprimait alternativement avec les deux mains, les deux portions de la tumeur, et passage évident de la matière du kyste d'une poche dans l'autre ; doigts fléchis fortement dans la paume de la main, douleurs vives quand on essaie de les redresser. Depuis plusieurs mois, tout travail est devenu absolument impossible, et le malade demande avec instance à être débarrassé de sa tumeur.

En présence de pareils symptômes, le diagnostic ne pouvait être douteux. J'avais évidemment affaire à un kyste hydatique de la nature de ceux qui ont été décrits par Dupuytren. S'il était aisé de reconnaître la maladie, la conduite à tenir m'était dictée à la fois par les phénomènes observés et par l'exemple du grand chirurgien que je viens de citer. Le malade réclamait à grands cris l'opération ; il ne pouvait plus travailler ; la tumeur, depuis quelque temps, grossissait à vue d'œil, et la peau commençait même à rougir au som-

met. Les indications étaient instantes ; je devais agir, et agir promptement. Mais, d'un autre côté, j'étais loin d'être tranquille sur les conséquences probables de l'opération, et je me tenais prêt à combattre énergiquement les phénomènes inflammatoires dès que je les verrais se manifester. Ayant ainsi mon plan bien arrêté à l'avance, je pratiquai à la partie du kyste située dans la paume de la main une incision d'un demi-pouce environ. Quelques gouttes de sang et un liquide séreux peu abondant sortirent par cette ouverture dont les bords offraient un aspect lardacé.

Malgré mes pressions sur la partie supérieure, rien ne sortit plus de la partie inférieure. Il n'y avait pas à hésiter ; je plongeai le bistouri dans la poche sus-annulaire, et, en le retirant, je fus couvert d'une multitude de petits corps ovoïdes, blanchâtres et mous, qui jaillirent à l'instant avec beaucoup de force, entraînés par un liquide laiteux. Il en sortit encore une assez grande quantité qui s'écoula en bavant sur les bords de la plaie que je venais de pratiquer. Il était alors neuf heures du matin. Un pansement simple fut employé, le malade mis à la diète, et la journée se passa très-bien ; mais le soir, vers dix heures, une inflammation effrayante avec réaction générale s'empara de mon opéré. — Les accidents s'accrurent avec tant de véhémence, qu'à deux heures du matin je craignais pour ses jours. — Tuméfaction énorme de tout l'avant-bras, délire, froid aux extrémités, quatre-vingt-dix-huit pulsations. Vingt sangsues furent appliquées, et je fis faire immédiatement des irrigations d'eau froide avec un appareil que j'improvisai et qui fonctionnait assez bien.

Le lendemain, l'état du malade était encore le même. A l'irrigation qui ne me semblait pas assez active, je substituai l'usage de la glace que je faisais renouveler très-fréquemment. Dans la soirée, je pratiquai une large saignée du bras opposé, et bientôt le délire disparut ; mais le malade, en recouvrant la raison, reprit aussitôt le sentiment de ses souffrances, et se plaignit d'atroces douleurs dans le poignet malade. Dans la nuit, l'emploi non interrompu de la glace diminua les douleurs, et dans la journée du troisième jour les accidents perdirent encore de leur intensité. Il était sorti, dans la matinée, une grande quantité de petits corps granu-

leux mêlés à de la sérosité lactescente. Peu à peu le bras se détuméfia, et le cinquième jour il avait presque repris son volume normal. Je cessai alors l'administration de la glace; mais, pour éviter une réaction que pouvait amener l'interruption trop brusque des réfrigérants, je fis reprendre les irrigations, que je continuai pendant quelques jours encore pour assurer la guérison. Les choses ramenées au plus grand état de simplicité possible, j'exerçai sur le kyste une compression assez forte au moyen d'un tourniquet, et un recollement très-exact a eu lieu. Deux mois après, tout était fini ; les doigts avaient repris leur souplesse, et le malade pouvait se servir de son membre pour les usages ordinaires de la v'e. Aujourd'hui, plus d'un an après l'opération, il se livre aux travaux les plus durs de sa profession sans en ressentir la moindre incommodité. (*Journal des Connaissances médicales pratiques*, T. V.)

Telle que nous venons de l'examiner, l'incision est, en définitive, une opération assez hasardeuse. Elle a procuré des guérisons complètes alors que d'autres opérations avaient échoué ou avaient été insuffisantes (obs. IV et XXXI.).

Unie à l'irrigation d'eau froide continue, mais à l'irrigation établie aussitôt après l'opération, et dirigée d'une façon préventive contre les accidents inflammatoires cette opération peut rendre de grands services. Nul doute, pour moi, qu'avec cet auxiliaire, elle ne soit infiniment moins dangereuse qu'entre les mains de nos devanciers. Mais je ne la considère pas moins comme une méthode exceptionnelle, applicable aux kystes à parois très-épaisses, à loges très-multiples. Elle ne doit être mise en usage qu'après que les autres moyens ont échoué, et par là je veux indiquer les moyens topiques, certaines ponctions et les injections iodées.

L'excision n'est guère qu'une suite de l'incision, elle augmente peu les dangers inhérents à l'ouverture de la poche; il n'y a pas beaucoup plus d'inconvénients à exciser une portion d'un kyste trop volumineux et à parois très-épaisses. Il va sans dire qu'on doit éviter, dans l'excision, de léser les tendons, les os, les articulations; ce serait retomber dans les inconvénients et les dangers de l'extirpation. L'excision demande les mêmes règles de traitement après l'opération que l'incision.

La ponction de la tumeur a été pratiquée de plusieurs manières : simple, elle n'a guère servi qu'à soulager momentanément le malade. Ce n'est que par exception qu'elle a amené la guérison définitive; elle est habituellement suivie du retour très-prompt de l'épanchement.

La ponction oblique, opération bien simple en apparence, a cependant amené des accidents terribles; l'observation tirée de la pratique de M. le professeur Malgaigne nous fournit un exemple de funeste terminaison. Il est vrai que les accidents sont arrivés consécutivement, et que la mort a été due à une infection purulente; mais cette infection n'était elle-même que la suite de la stagnation du pus, et de la destruction des tissus voisins de la bourse malade. La ponction est une opération trop peu efficace, puisqu'elle est incapable par elle-même d'amener la guérison; généralement insuffisante pour développer l'inflammation adhésive, elle peut provoquer une inflammation qui dépasse les limites de l'adhésion.

XXVIIIe OBSERVATION.

TUMEUR HYDATIQUE DU POIGNET DROIT. OPÉRATION. RÉSORPTION PURULENTE. MORT. AUTOPSIE.

Observation recueillie par M. Castex, interne.

Ragot (Jean-Pierre), âgé de vingt-trois ans, tourneur, entra à l'hôpital le 14 novembre 1846, dans le service de M. Malgaigne.

Il avait toujours joui d'une bonne santé lorsque, il y a deux ans, il ressentit, en travaillant, une douleur assez vive dans le creux de la main droite, douleur qui gênait les mouvements et empêchait la flexion des doigts. Trois ou quatre mois après, il vit se développer dans le creux de la main une petite tumeur douloureuse qui acquit en peu de jours le volume d'une amande et dont le grand diamètre était dirigé vers l'avant-bras. Il continua de travailler cependant, et, il y a un an environ, à la suite d'une forte compression exercée sur la tumeur par le manche d'un outil, il fut fort surpris de la voir en peu de temps passer de la paume de la main à la partie antérieure et inférieure de l'avant-bras. Depuis lors elle s'est à peu près également développée au-dessus et au-dessous du ligament annulaire du carpe, et le malade s'est plusieurs fois amusé à la faire passer tout entière de l'un à l'autre de ces points. Il y sentait, dit-il, de petits corps qu'il compare à des grains de blé. Il n'a fait d'ailleurs aucune sorte de traitement.

A l'examen, lors de son entrée, on trouve les doigts dans la demi-flexion, et il est impossible de les étendre ou de les fermer complètement. On remarque deux tumeurs : l'une plus volumineuse, placée dans le creux de la main ; l'autre à la partie antérieure et inférieure de l'avant-bras un peu du côté du cubitus et séparée de la précédente par un étranglement dû au ligament annulaire du carpe. La peau est un peu rouge, l'épiderme s'enlève par écailles épaisses. Quand on presse sur la tumeur palmaire, celle de l'avant-bras augmente, et *vice-versa;* elle est fluctuante, et on sent sous le doigt le déplacement de petits corps qui donnent une crépitation toute particulière.

M. Malgaigne pratiqua, séance tenante, avec un bistouri étroit, et immédiatement au-dessous du ligament annulaire, une ponction oblique de cinq à six millimètres par laquelle s'échappa d'abord une synovie trouble, bientôt suivie de petits corps lisses d'un blanc cartilagineux et ayant absolument l'aspect et la forme de graines de melon ; il en sortit à peu près deux cuillerées à bouche. En incisant ces petits corps, on les trouva enveloppés d'une membrane épaisse, transparente, et leur tissu se composait de couches concentriques dont la consistance allait en diminuant à mesure qu'on approchait du centre ; le centre était rempli par une cavité remplie d'un liquide visqueux. On recouvrit la petite incision d'une plaque de diachylon.

Le soir, l'interne, en visitant le malade, lui trouva beaucoup plus de fièvre que n'en aurait dû causer la ponction du matin. Pas d'appétit, soif vive ; langue rouge à la pointe et sur les bords ; pouls à quatre-vingt-dix ; céphalagie. Le sujet dit alors que, depuis quatre à cinq jours, il avait été pris de dévoiement et de mal de tête, avec exacerbation tous les soirs.

Le lendemain 15, la tumeur avait repris un peu de volume; en comprimant légèrement on en fait sortir encore une cuillerée de petits grains ovales. Cataplasme sur la main ; potion avec quarante centigrammes de sulfate de quinine ; bouillons.

Le 16, peu de douleurs ; la petite incision laisse suinter un liquide séro-purulent. Mêmes prescriptions.

Le 17, du pus abondant et bien lié sort de la tumeur ; on agrandit l'incision palmaire. Injections émollientes trois fois par jour ; du reste, mêmes prescriptions.

Le 20, le pus coule en aussi grande quantité; le malade se trouve mieux et demande à manger. Demi-portion.

Le 24, la suppuration ne tarissant pas, on pratique une contre-ouverture à l'avant-bras au-dessus du ligament annulaire ; il s'en écoule une très-grande quantité de pus, et en même temps apparaît, à travers l'ouverture, le bout éraillé et désorganisé d'un gros tendon qu'on dirait avoir macéré dans le pus.

Cependant la fièvre qui avait cédé revint ; l'appétit disparut ; le sulfate de quinine provoquait des sueurs et dut être abandonné.

Le 28, le malade fut pris de frissons, le matin; l'avant-bras était rouge et douloureux; il y avait de la matité en arrière et en bas du côté droit de la poitrine. *Huit sangsues au pli du coude.*

Les accidents marchèrent dès lors avec rapidité; la nuit il survint de l'agitation et du délire; et le malade succomba le 29, à midi.

Autopsie quarante-six heures après la mort. Hépatisation rouge des lobes inférieur et moyen du poumon droit; point d'abcès métastatique dans ces organes; un seul abcès assez volumineux existe profondément dans le parenchyme du foie.

La dissection du poignet fut faite avec un très-grand soin.

La peau étant enlevée, on voit à nu les parties inférieure et supérieure du foyer, séparées par le ligament annulaire du carpe. Ce ligament, incisé à son tour, laisse à nu le foyer reposant sur une masse confuse de tendons. En disséquant les tendons à partir de leurs extrémités digitales, on reconnaît que les fléchisseurs superficiels des quatre derniers doigts sont interrompus, réduits en putrilage au point de leur division, et complètement anéantis dans une étendue de plusieurs centimètres. Le nerf médian qui parcourt également ce foyer a résisté.

On retrouve au-dessous les quatre tendons profonds non interrompus, et portant cependant déjà quelques traces de désunion et de macération de leurs fibres; ils sont réunis entre eux et avec les muscles lombricaux, de manière à former un gros cordon compacte baigné par le pus sur toutes ses faces; et ainsi le foyer se prolongeait par dessous, ne s'arrêtant que sur les muscles interosseux.

Le foyer remontait entre les fléchisseurs superficiels et les fléchisseurs profonds jusqu'au-delà du tiers inférieur de l'avant-bras; au-dessous des profonds, il atteignait seulement le quart inférieur. A la main, il ne dépassait pas les limites de la paume, laissant ainsi les doigts parfaitement intacts; il était limité d'un côté et de l'autre par les éminences thénar et hypothénar; enfin, la saillie de l'os crochu était dénudée, et du pus avait fusé dans l'articulation médio-carpienne, dans les articulations carpiennes des quatrième et cinquième mé-

origine de la contusion des os du carpe, de leurs ligaments et de leurs capsules.

L'absence de certitude complète de ma part, tant sur l'origine que sur la cause de la maladie, m'empêcha de me prononcer sur le résultat probable de la médication que je commençai Je résolus cependant d'essayer tous les moyens, et j'étais poussé à cette résolution, d'un côté par une nécessité absolue, d'autre côté par l'assurance que me donnèrent la malade et ses parents de supporter avec égalité d'âme un résultat défavorable possible du traitement que j'allais appliquer.

Après une consultation de plusieurs chirurgiens, et en leur présence, je commençai le traitement au mois de mai 1778 Je crus qu'il fallait d'abord ouvrir une petite grosseur du volume d'un pois qui s'était montrée entre les métacarpiens des doigts médius et annulaire ; j'agissais ainsi dans le but de reconnaître la nature du mal par le liquide qui sortirait ; si alors, comme il était permis de le présager, il sortait une masse pultacée, semblable à des grains de sagou macérés, je pouvais avoir l'espoir non-seulement de sauver la malade mais même de la guérir complètement. Aussitôt que j'eus enfoncé la pointe de mon bistouri dans la tumeur à la profondeur de cinq lignes, je vis jaillir sur les côtés une masse de couleur cendrée, formée de grains brillants, et offrant l'apparence et le volume de grains de maïs macérés ou de pois *angulés*. Bien que la quantité de l'humeur épaissie contenue dans la tumeur fut assez considérable, je fermai l'ouverture avec un petit morceau d'éponge pour en prévenir l'écoulement ultérieur ; j'ouvris ensuite, par une dissection, la partie supérieure de la tumeur auprès des tendons fléchisseurs des doigts, une nouvelle quantité considérable de matière granuleuse s'écoula. Par cette ouverture, j'explorai alors avec une sonde la cavité de la tumeur au-dessous du ligament annulaire du carpe, mais je cherchai inutilement une communication entre les deux ouvertures ; les fibres de l'aponévrose palmaire ayant mis obstacle à ce résultat, il fallait alors ouvrir la tumeur sur différents points ; je pratiquai donc trois nouvelles ouvertures ; la première au milieu de la paume de la main à la partie postérieure du ligament annulaire, la seconde vers le bord supé-

rieur de l'adducteur du pouce, la troisième, enfin, au-dessous de la base de la deuxième phalange du pouce, à l'endroit déjà désigné. De toutes ces ouvertures s'écoulèrent des concrétions graniformes égales et presque transparentes.

Je fis passer, par les cinq ouvertures pratiquées, des sétons de toile, de sorte que la mèche qui entrait par une ouverture sortait par une autre. Mais comme ma première incision, l'incision exploratrice, se trouvait trop étroite, il me fallut l'agrandir. En effectuant cette partie de l'opération, il m'arrivai de blesser l'arcade palmaire qui me donna beaucoup de sang; mais je remédiai facilement à cette effusion en employant l'agaric après avoir passé la mèche.

Par les sétons je déterminai l'inflammation du kyste tout entier, ce qui était d'autant plus rationnel, que, vers le fond de la tumeur, il existait, comme je l'ai déjà dit, plusieurs cavités tant au-dessous de l'aponévrose palmaire que dans les interstices des muscles.

Pendant trois mois les plaies furent pansées avec des mèches de laine et de toile, alternativement, sèches ou enduites d'un onguent composé de miel rosat et de précipité rouge.

Après avoir continué pendant quatorze semaines l'emploi des moyens propres à entretenir la suppuration, je pensai devoir enlever les sétons. La membrane du kyste, à la partie antérieure, était indurée et ne présentait aucune trace de suppuration ; de sorte que si, dans cet état, la guérison avait été retardée, nul doute que des fistules nombreuses ne se fussent établies dans la paume de la main tout entière. J'injectai alors dans les trajets fistuleux un mélange d'acide muriatique étendu d'eau, mélange dont j'avais reconnu la puissance pour détruire les parties solides. L'injection détermina une douleur vive dans la main et une tuméfaction considérable du membre, accident que je combattis par des cataplasmes de mie de pain et par le safran et le sous-acétate de plomb.

Le pus commença alors à s'écouler abondamment par toutes les ouvertures. Trois semaines après, la tumeur de la main ayant presque disparu, j'enduisis tous les trois jours les mèches de la dissolution saline. Dix-huit semaines après

de la surface interne du kyste après la ponction, on s'est servi d'un stylet qu'on a retiré après l'avoir promené à la surface du kyste. C'est là un moyen trop incertain pour que je fasse autre chose que le mentionner ; il pourrait devenir dangereux ; je me suis expliqué à cet égard à propos de l'observation de M. Beauchêne.

Le séton a été employé dans le même but ; j'ai déjà fait remarquer que le plus grand nombre des observations premières de Dupuytren présentaient un caractère mixte entre l'incision et le séton ; en somme, le séton est la ponction ou l'incision compliquées d'un corps étranger, dans le but de provoquer l'adhésion des surfaces. Soit qu'on emploie le procédé ordinaire, soit qu'on se serve de plusieurs petites mèches passées à la fois et qui se croisent, c'est un moyen incertain dans ses résultats, peut-être plus dangereux que l'incision, difficile à manier ; tantôt il n'atteint pas le but, celui d'amener une inflammation suffisante pour que l'adhésion se produise ; d'autrefois, il amène une inflammation trop forte et n'agit pas également sur tous les points du kyste, lorsque la surface de celui-ci est étendue.

Dans l'observation suivante, remarquable à plus d'un titre, le séton a fait une partie des frais du traitement. Nous avons extrait cette observation et la figure qui représente la main malade d'un mémoire d'Acrel. (*Mémoires de la société des sciences de Gottingen*, 1780, tome 2, page 112. V. Pl. II, f. I.)

XXXe OBSERVATION.

Acrel. — *Commentaires de la Société royale des Sciences de Gottingue*, vol. XI, page 131.

Une jeune fille âgée de vingt ans, appartenant à une bonne famille, demanda, dans l'année 1778, les secours de la chirurgie pour une tumeur qu'elle portait au niveau du poignet et de la partie interne de la main droite.

Cette tumeur, située à deux pouces au-dessus du ligament annulaire du poignet, s'étendait par une portion rétrécie dans la paume de la main au-dessous du ligament que nous venons de citer : elle formait à la région palmaire un renflement arrondi, tendu, soulevant considérablement l'aponévrose palmaire qui passe au-dessus ; les doigts étaient fléchis et semblaient embrasser la tumeur ; la peau qui recouvrait celle-ci était saine, présentait cependant un peu d'épaississement et un léger degré de dilatation des pores. La circonférence de la tumeur n'offrait nulle part ni fluctuation ni dureté rénitente, excepté pourtant un seul point ramolli auprès de l'extrémité inférieure du deuxième métacarpien au-dessus du bord de l'adducteur ; cette circonstance me fit penser que la masse de la tumeur était formée par une matière coagulée, semblable à de la bouillie.

Un sentiment de pesanteur très-gênant, et la tension considérable des téguments causée par la quantité des matières contenues, tension qui rendait impossible l'usage de la main, déterminèrent la malade à chercher dans des moyens chirurgicaux un remède à tant d'incommodités.

Lorsque je demandai l'origine et la cause du mal, il me fut répondu que neuf ans auparavant la malade avait été fortement mordue au-dessus du poignet droit par un de ses parents atteint d'un délire furieux auquel elle donnait des soins ; il survint aussitôt une douleur qui dura quelque temps, jusqu'à ce que la tumeur fut devenue visible à l'extérieur ; on craignit d'abord l'inoculation d'un virus caché, l'homme qui avait mordu cette jeune fille ayant succombé dans un état de fureur continue, mais les circonstances heureuses qui parurent dans la suite, démontrèrent que l'affection tirait son

tacarpiens ; et un abcès sous-cutané du dos de la main communiquait avec l'articulation du pyramidal et de l'os crochu. Il y avait aussi un peu de pus dans l'articulation radio-carpienne, sans aucune communication extérieure et aussi sans traces d'inflammation de cette jointure.

On trouva de très-petits abcès dans les muscles interosseux, sans communication ; rien dans les articulations métacarpo-phalangiennes, ni dans celles du coude et de l'épaule; il y avait deux abcès dans le muscle biceps.

(*Extrait de la Revue médico-chirurgicale de Paris.* — Année 1848 ; vol. III, pages 315-16-17.)

La ponction sous-cutanée a été faite avec succès par M. le professeur Gerdy, et l'observation que je rapporte est très-favorable à ce mode d'opération. La ponction sous-cutanée, faite avec les précautions convenables, n'expose pas aux accidents terribles de l'incision ; elle laisse craindre que la guérison ne soit que temporaire et que la maladie se reproduise. Elle doit être aidée de la compression, des moyens dits résolutifs, si l'on veut obtenir un résultat durable. Si elle est moins certaine que l'incision, elle n'expose pas comme elle à des accidents graves. En somme, c'est un procédé qu'il convient de conserver et d'essayer avant d'en venir à une détermination plus grave.

XXIXe OBSERVATION.

KYSTE SYNOVIAL VOLUMINEUX A LA FACE PALMAIRE DU POIGNET; PONCTION SOUS-CUTANÉE.

Un jeune homme âgé de 27 ans, scieur de bois à brûler, est entré à l'hôpital pour être traité d'un de ces kystes synoviaux du poignet qu'a décrits Dupuytren, et qui contiennent de la sérosité et des concrétions analogues aux grains de riz ou aux semences de coing. Cette tumeur est plate, du volume

d'un gros œuf écrasé, profondément située, douloureuse, etc.; elle date de dix ans; aujourd'hui elle empêche le patient de travailler. M. Gerdy, redoutant avec raison les accidents inflammatoires graves qui surviennent après l'ouverture de ces tumeurs, a commencé par appliquer des sangsues, des cataplasmes et la compression, ce qui a eu pour effet d'enlever la douleur que le malade accusait et de diminuer un peu le volume de la tumeur; ensuite il a pratiqué une ponction sous-cutanée, à l'aide d'un petit ténotome enfoncé vers la limite supérieure du kyste; un liquide séreux, clair, s'est échappé; puis, à l'aide de pressions méthodiques, on a fait sortir une quantité de concrétions albumineuses, qu'on a recueillies pour les faire analyser chimiquement. La tumeur s'est affaissée. Compression. On se tient prêt à combattre la réaction inflammatoire au premier signal. Rien n'est survenu cependant; mais on ne peut dire si le malade guérira, si la tumeur se reproduira et s'il faudra répéter l'opération. Toujours est-il, cependant, que la ponction pratiquée d'après la méthode sous-cutanée n'a pas entraîné d'accidents, et c'est là le point spécial à signaler pour le moment, nous reviendrons sur le résultat définitif.

Dans l'avant-dernier numéro, nous avons parlé d'un cas de kyste hydatique au poignet, que M. Gerdy venait de ponctionner d'après la méthode sous-cutanée et de vider. La compression seule a été employée ensuite, et une application de sangsues. Il n'est pas survenu d'accidents, et le mal paraissait en bonne voie de guérison vers la troisième semaine, lorsque le patient a demandé son *exeat*. La tumeur ne montrait aucun signe de reproduction, et le kyste semblait vouloir s'oblitérer. On ne peut dire, cependant, si le malade guérira, mais l'absence d'accidents, par cette méthode, est déjà un fait acquis très-important, puisque les conséquences de la pratique ordinaire (l'ouverture franche et large) sont souvent si formidables.

(*Extrait des Annales de thérapeutique médicale et chirurgicale et de toxicologie,* publiées par M. le Dr Rognetta; — pages 190-191-227).

Pour déterminer l'inflammation et l'adhérence

le commencement du traitement, j'enlevai successivement les sétons, et je trouvai les cavités qui existaient dans les intervalles des muscles complètement comblées par de la chair ferme, et la fistule du milieu de la paume de la main complètement tarie. Cependant la poche inférieure située entre l'ouverture du milieu de la paume de la main et celle qui se trouvait au-dessus de l'arcade palmaire n'avait pas cessé de donner du liquide, qui s'écoulait tous les jours en assez grande quantité. Ce liquide était un mélange de synovie et de pus.

Comme les moyens propres à entretenir la suppuration avaient à peine amené la guérison, je résolus d'établir une compression sur la cavité située au-dessous de l'aponévrose palmaire, pour obtenir plus facilement le recollement des parois. Je diminuai ainsi l'écoulement du pus qui cessa complètement à la vingtième semaine. La malade, après avoir vu disparaître la tumeur, recouvra les mouvements de la main et des doigts.

Les injections iodées ont été introduites par M. Velpeau dans le traitement des tumeurs hydatiformes ; on a fait quelques objections sur l'application même de la méthode ; plusieurs tombent devant les faits cliniques. Dans le cas dont il s'agit, il n'y a guère de difficultés insurmontables ; car en général les tumeurs hydatiformes sont assez volumineuses pour que la canule du trois-quarts puisse être introduite avec certitude dans leur cavité ; l'épaisseur des parois du kyste et des tissus qui les recouvrent ne sont pas non plus une objection sérieuse à ce point de vue, car ces sortes de tumeurs présentent ordinairement des points bosselés, plus saillants, qu'il est moins difficile d'atteindre. On comprend, du reste, qu'au besoin une incision préalable des ligaments pourrait, dans un cas douteux, conduire

l'instrument jusqu'à la surface du kyste. Quant à la densité du liquide et à la dureté et au volume des corpuscules qu'il contient, présentés comme un obstacle à l'évacuation de la poche, préalablement nécessaire avant l'injection, la difficulté est un peu plus grande ; mais elle a été levée comme on peut le voir dans plusieurs observations, et notamment dans celle de M. Chassaignac (n° XII). D'ailleurs dans ces cas il ne faudrait pas attacher une trop grande importance à se servir d'un instrument ténu. L'entrée de l'air me paraît tout-à-fait insignifiante, alors qu'on se propose de faire une injection avec la teinture d'iode ; je serais même porté, d'après l'observation de ce qui passe dans les abcès froids, à admettre que dans les cas où la densité du liquide ferait obstacle à l'évacuation par la canule du trois-quarts, on pourrait lui donner issue par une incision qui ne s'opposerait point ensuite à l'injection de la teinture d'iode. C'est ainsi qu'on a et que j'ai procédé moi-même plusieurs fois dans des abcès froids et même dans quelques variétés d'abcès par congestion, sans avoir observé le moindre accident. D'ailleurs la condition de l'évacuation de la totalité du liquide contenu dans la poche, si on en juge par l'analogie avec ce qui se passe aussi dans les abcès froids, d'après des faits cliniques encore peu nombreux, à la vérité, n'est point indispensable. Une autre disposition sur laquelle M. Velpeau a insisté, comme rendant moins probable le succès de l'injection iodée, est la disposition multiloculaire de la tumeur. Cette disposition existait chez le premier

malade auquel ce professeur appliqua ce moyen de traitement. Voici l'observation : le résultat confirme l'innocuité de l'injection iodée, mais établit en même temps qu'elle ne réussit pas dans tous les cas ; cette observation démontre du reste un fait de plus de guérison par les incisions. Elle prouve aussi, et c'est un document important, qu'après l'inflammation et la suppuration, la mobilité des doigts et la liberté des tendons fléchisseurs s'est rétablie.

XXXIe OBSERVATION.

Un jeune homme âgé de vingt-deux ans, d'assez bonne constitution, entre, au mois d'août 1842, à l'hôpital de la Charité pour se faire traiter d'une tumeur en bissac du poignet. Après avoir essayé les pommades résolutives, la compression, le vésicatoire volant, l'incision sous-cutanée répétée trois fois, sans avantage aucun, je me décidai à l'injection iodée.

Une première fois la ponction fut pratiquée par la paume de la main. Je retirai de la sorte quinze grammes de liquide synovial très-pur et quelques granulations hordéiformes ; mais une portion de la tumeur résista, en me donnant la certitude qu'il y avait là un kyste multiloculaire. L'injection iodée ne fut suivie que d'une réaction inflammatoire peu intense. La piqûre du trois-quarts se ferma par première intention. Pendant dix jours j'eus l'espoir de voir la tumeur se résoudre. Bientôt il fallut renoncer à cette illusion. Je renouvelai l'opération sur les bosselures qui étaient restées, et je vis qu'il y avait encore dans cet endroit plusieurs cloisons que je déchirai avec la canule du trois-quarts. L'injection iodée fut faite dans cette cavité comme elle l'avait été dans l'autre. Les suites en furent également très-simples, mais les grumeaux, les concrétions hordéiformes qui paraissaient constituer le fond de la maladie n'avaient pas pu être tous extraits, et la tumeur ne disparut point. Je crus devoir la fendre successivement sur plusieurs points et en faire suppurer l'intérieur quelques semaines plus tard. Le malade a fini par guérir, et qui plus est,

la mobilité de ses doigts, la liberté de ses tendons fléchisseurs s'est rétablie, malgré la suppuration étendue et abondante dont ils ont été longtemps entourés. (*Annales de la Chirurgie française et étrangère*, 1843).

Ce professeur établissait à la suite de cette observation que, même dans les kystes de la main et du poignet avec concrétions hordéiformes, les injections iodées pouvaient être essayées sans danger et avec quelques chances de succès, quand la tumeur est constituée par une cavité unique et un peu régulière. Les résultats cliniques sont venus confirmer, dépasser même ces prévisions, soit entre les mains de M. Velpeau, soit dans la pratique de plusieurs autres chirurgiens. (*Observations de MM. Velpeau, Jobert, Chassaignac*, etc.

XXXIIe OBSERVATION.

TUMEUR HYDATIFORME DU POIGNET ; COMPRESSION PAR LES BANDELETTES; PONCTION ; INJECTION IODÉE ; GUÉRISON.

Hôpital de la Charité (Velpeau).

Observation recueillie par M. Pajot.

Pouraine (Louise), domestique, 28 ans, est entrée à la Charité le 6 mars 1844. Cette femme s'est toujours bien portée. Il y a onze ans, montant un escalier de cave en portant un panier de vin, elle fit une chute et se retint avec la main gauche, dont la face dorsale rencontra le sol. Deux ou trois jours après, apparut une tumeur grosse comme une noisette au-dessus du ligament antérieur du carpe vers le bord cubital de l'avant-bras. Environ deux mois plus tard, une seconde tumeur, aussi d'un petit volume, se montra vers l'éminence thénar. La malade ressentit d'assez vives douleurs. On lui conseilla des bains qui ne changèrent rien à son état. Elle

alla alors consulter Dupuytren qui lui prescrivit des sangsues et des vésicatoires volants. Elle ne fit point ce traitement. Pendant sept à huit ans les tumeurs restèrent à peu près stationnaires ; mais il y a trois ans à peu près, il en survint une nouvelle dans le creux de la main, et à dater de ce moment toutes ensemble commencèrent à prendre de l'accroissement. La malade se livrait alors à des travaux pénibles dans les champs : quand elle gardait le repos quelque temps, les tumeurs diminuaient.

Tourmentée par cette maladie, elle se soumit, chez elle, à une incision qui fut pratiquée à la partie interne de la plus élevée des tumeurs ; il en sortit une cuillerée de petits grains blancs jaunâtres, semblables, dit la malade, à de l'orge perlé. Les grains étaient gluants et entourés d'une sorte de gelée. L'incision guérit très-promptement, mais la tumeur diminua fort peu de volume. Enfin, cette femme vint à Paris, et ces tumeurs la gênant beaucoup, elle se décida à entrer à l'hôpital.

Le 10 mars, à la visite, voici ce qu'on peut constater : il existe à l'avant-bras et à la main du côté gauche une tumeur multiloculaire ; le ligament annulaire du carpe la divise en deux parties distinctes. La peau n'offre aucun changement de couleur ; il n'y a ni chaleur ni douleur ; les tumeurs sont fluctuantes ; leur base est large ; elles soulèvent les tendons du grand et petit palmaire, de telle sorte que ces tendons divisent eux-mêmes la tumeur supérieure en deux autres, une interne, l'autre externe, la dernière est de la grosseur d'une aveline à peu près ; l'interne, du volume d'un œuf de pigeon, est limitée, en dehors, par le tendon du palmaire grêle, en dedans par celui du cubital antérieur qu'elle repousse, et en bas par le ligament annulaire. La tumeur supérieure paraît avoir son siége dans la gaîne des fléchisseurs ; elle communique en dessous du ligament annulaire, qui la bride avec la tumeur inférieure ou de la paume de la main. Cette dernière a effacé le creux de la face palmaire ; elle s'étend depuis le ligament annulaire jusqu'un peu au dessus de l'articulation métacarpo-phalangienne. La tumeur inférieure est elle-même divisée en deux moitiés latérales ; l'une est du volume d'une noix ; elle déjette le pouce en dehors et gêne ses mouvements ;

l'autre, l'interne, plus grosse, mais limitée, soulève les muscles de l'éminence hypothénar et la peau qui recouvre le pisforme que l'on sent en la déprimant. Les mouvements d'extension et de flexion des doigts sont considérablement gênés par cette portion de la tumeur.

Quand on presse l'une de ces bosses, on sent une crépitation particulière qui donne l'idée de grains fuyant sous les doigts.

Le 11 mars, M. Velpeau pratique une ponction avec un trois-quarts à hydrocèle sur le point le plus saillant; il sort en pressant, à peu près un demi-verre de grains jaunâtres semblables à du riz. Ces grains, vus à l'œil nu, présentent l'apparence de petits kystes renfermant une matière gélatiniforme.

Examinés à la loupe, on peut, avec une aiguille, déchirer l'enveloppe qui les constitue, et l'on trouve dans leur intérieur une sorte de gelée tremblante, opaline. Une injection iodée est faite par la piqûre.

Le 12 mars, la malade a souffert dans la nuit; elle n'a pu dormir; la tumeur est revenue à son volume ordinaire; elle est douloureuse; les doigts sont fléchis et ne peuvent être étendus sans de vives souffrances. — Compresses d'eau blanche; repos.

Le 13, les douleurs ont un peu diminué; la malade a dormi quelques heures; la tumeur augmente.

Le 14, le volume de la tumeur s'est accru encore, il est plus considérable qu'avant l'injection; elle est rouge; quelques élancements s'y font sentir; elle n'est cependant pas très-douloureuse au toucher.

Les jours suivants le volume diminue. Le 30 mars, la petite bosse située en dehors du palmaire grêle n'est plus qu'un noyau dur; celle qui est en dedans est plus dure et plus bosselée qu'avant l'injection, mais ne paraît pas avoir diminué. Celle de l'éminence thénar est réduite à la moitié de sa grosseur; elle ne communique plus avec celle du poignet, ni même avec la tumeur du côté opposé de la main. Elle paraît comme enkystée; la fluctuation y est encore manifeste, mais l'on n'y perçoit pas de crépitation. L'éminence hypothénar est à peu près dans le même état qu'avant l'injection; elle communique

encore avec la grosseur du carpe. Frictions avec l'onguent mercuriel.

Le 11 avril, on établit une compression avec des bandelettes de diachylon sur toutes les tumeurs ; on l'enlève le 18 ; on pratique des frictions mercurielles jusqu'au 30, et l'on rétablit la compression jusqu'au 8 mai.

Le 9 mai, la malade est dans l'état suivant : il ne reste sur le carpe qu'une très-petite bosse appartenant à l'aponévrose interne. A la main, les tissus sont un peu empâtés ; l'éminence thénar est le siége d'une très-petite bosselure dure, compacte ; les mouvements de flexion sont faciles.

Cette malade est revenue montrer sa main à la consultation vers le 15 ; tout a encore diminué. On lui fait continuer les frictions mercurielles en les suspendant de temps en temps. (*Gazette des Hôpitaux,* n° du 1er octobre 1844).

XXXIIIe OBSERVATION.

KYSTE SYNOVIAL AU POIGNET ; INJECTION IODÉE.

(*Hôpital Saint-Louis*, M. Jobert).

Un homme, âgé de quarante ans environ, robuste, d'une excellente constitution, a été reçu pour être traité d'une tumeur bilobée à la face palmaire du poignet du côté gauche, offrant tous les caractères des tumeurs synoviales en besace, décrites par Dupuytren. Le volume des deux poches n'était pas très-considérable (un œuf de poule chaque), mais la fluctuation crépitante y était manifeste. On chassait facilement le liquide de l'une des poches dans l'autre, en le faisant passer au-dessus du ligament annulaire du carpe, et l'on sentait distinctement ce bruit de frottement ou d'écrasement d'amidon qu'on attribue à la présence de concrétions synoviales polies, analogues à des pépins de coing. La peau, quoique distendue, était saine ; les fonctions de l'articulation étaient fort gênées. M. Jobert a fait à la tumeur inférieure, du côté de la paume de la main, une ponction avec un trois-quarts qui a donné issue à un liquide séro-albumineux, mêlé de concrétions synoviales encore molles. Par la canule de l'instrument, il a fait aussitôt pénétrer dans les deux sacs une quantité de teinture

iodée, délayée d'autant d'eau distillée avec addition d'un peu d'iodure de potassium, pour prévenir la précipitation de l'iode. Le liquide de l'injection a été quelques minutes laissé en contact de la poche morbide, puis extrait en totalité comme dans l'opération de l'hydrocèle testiculaire. Après cette opération, la tumeur s'est affaissée, a disparu, et la peau de ses deux poches s'est ridée. On l'a pansée en y exerçant une légère compression au moyen de compresses en plusieurs doubles, et d'une bande. Aujourd'hui, huitième jour, on défait le bandage; la réaction a été nulle, les deux grosseurs sont, au toucher, pâteuses, un peu fermes; la peau continue à être froncée; tout indique qu'il se fait dans les deux cavités de la tumeur un épanchement de lymphe-plastique, et que la nature travaille à leur oblitération. Nous indiquerons par un post-scriptum, au moment de caser cette observation, la guérison complète de la maladie qui est déjà assurée pour nous dès aujourd'hui.

P. S. Aujourd'hui 16 décembre, ce malade sort parfaitement guéri de l'hôpital; il n'y est resté que quinze à vingt jours en tout. La double poche morbide est oblitérée; on y sent à sa place un tissu cicatriciel ou plastique qui s'indure de plus en plus et se rétrécit. La peau est ridée; le malade se sert très-bien de sa main et de son poignet.

(*Annales de thérapeutique médicale et chirurgicale et de toxicologie*, par M. le Dr Rognetta).

XXXIVe OBSERVATION.

TUMEUR CRÉPITANTE AVEC GRAINS DE RIZ HYDATIFORMES. KYSTE SYNOVIAL DU POIGNET.

Le 20 avril 1850, il est entré à l'Hôtel-Dieu, salle St-Côme, no 5, dans le service de M. Jobert, un homme nommé Legendre, âgé de 56 ans, exerçant la profession de maréchal; ce malade a les cheveux et la barbe noirs, il est bien constitué, d'une bonne santé habituelle, d'un tempérament sanguin. Il dit ne jamais avoir fait d'autre maladie sérieuse qu'une fluxion de poitrine il y a une douzaine d'années; jamais il n'a été sujet à des douleurs articulaires de rhumatisme; jamais per-

sonne dans sa famille n'a eu d'affection semblable à celle qui l'a mise aujourd'hui à l'hôpital.

Vingt-huit mois avant son entrée à l'hôpital, sans cause connue, une douleur assez vive siégeant en avant et en bas de l'avant bras gauche le tourmenta pendant environ six semaines ; cette douleur existait seule, sans rougeur ni gonflement, mais au bout de ce temps une petite tumeur commença à paraître à l'endroit où la douleur se faisait sentir, elle se développa lentement et finit par acquérir peu à peu le volume qu'elle offre aujourd'hui.

Cette tumeur n'a jamais occasionné d'autres accidents que de l'incommodité et de la gêne dans les fonctions du membre, mais le malade ne pouvant s'en débarrasser à l'aide des divers moyens qui lui avaient été conseillés en province, tels que sangsues, vésicatoires, bains et pommades diverses, se décide à venir à Paris.

Au moment de son entrée à l Hôtel-Dieu, il est dans l'état suivant : à la face antérieure du poignet gauche on aperçoit une tumeur qui proémine au bas de l'avant-bras ; cette tumeur est mal circonscrite, sans inégalités, ni bosselures. Elle est sans pédicule, et ne se détache pas des téguments qu'elle se contente de soulever. Elle est tout-à-fait indolente, sans changement de couleur à la peau qui glisse aisément sur elle. Son volume est difficile à apprécier, parce que cette tumeur ne représente pas un tout unique, et qu'elle présente des prolongements. On peut cependant la comparer, pour les dimensions, à un petit œuf de poule.

Cette tumeur, comme il vient d'être dit, n'est pas d'une seule pièce : située sur la ligne médiane, elle est limitée en dehors par les tendons du grand et du petit palmaire, qui sont un peu écartés de leur direction naturelle et repoussés vers le bord externe de l'avant-bras. En dedans elle n'a d'autres limites que les limites mêmes de l'avant-bras qu'elle occupe en entier dans ce sens. Elle soulève en avant le tendon du cubital antérieur, qui la divise pour ainsi dire en deux moitiés inégales : l'une externe, plus volumineuse, située entre le cubital antérieur et les deux palmaires ; l'autre interne, plus petite, située entre le cubital antérieur et le bord interne de l'avant-bras. En examinant la région palmaire de la main cor-

respondante, on voit que cette tumeur se prolonge sous l'aponévrose palmaire dans la paume de la main où elle forme un relief de la grosseur d'une noisette, qui se termine en cul-de-sac un peu au delà du milieu du quatrième métacarpien.

Il est facile de se convaincre, en pressant alternativement sur l'une et l'autre de ces tumeurs, celle de la paume de la main et celle du poignet, qu'il y a continuité entre elles. On voit dans ce cas l'une d'elles s'affaisser pendant que l'autre se distend, et réciproquement.

La palpation de cette tumeur n'occasionne aucune douleur au malade; elle permet de constater une sorte de fluctuation, qui n'est pas tout-à-fait ordinaire, parce que, à la sensation produite par la présence d'un liquide, il se joint celle d'une crépitation, d'un bruissement assez analogue au bruit que fait la neige pétrie entre les doigts.

La main gauche et les doigts sont amaigris, moins développés qu'ils ne le sont à droite. Il n'y a pas de souffrance; mais cette main est toujours beaucoup *plus froide* que l'autre. Pendant longtemps, au début de l'affection, elle avait été le siége de fourmillements, d'engourdissements qui n'existent plus aujourd'hui. Elle a beaucoup moins de force que la droite, ce qu'il est facile de voir en disant au malade de vous serrer alternativement avec l'une et l'autre de ses mains.

Du reste, il n'y a pas d'autre lésion; les os sont intacts; les mouvements articulaires du poignet de la main et des doigts sont conservés.

L'état général du malade est d'ailleurs satisfaisant; il est assez sujet à tousser, mais il n'y a pas de lésion sérieuse du côté du poumon; le sommeil et l'appétit n'ont point souffert, les voies digestives sont en bon état.

M. Jobert se décide à l'opération par injection iodée.

L'opération est pratiquée le 26 avril; la tumeur convenablement tendue par des aides, le chirurgien y plonge au niveau du poignet un trois-quarts de moyenne taille, celui qui sert ordinairement aux opérations d'hydrocèle. Il ne sort d'abord pas autre chose qu'un liquide séreux en très-petite quantité; ce n'est qu'après avoir pressé la tumeur longtemps et fortement dans tous les sens, et alors que l'on pouvait déjà penser qu'il n'y avait point de corps solide dans l'intérieur de

la tumeur, que quelques petits corps blanchâtres, suivis bientôt d'un grand nombre d'autres, s'échappent enfin par la canule du trois-quarts trop étroite pour leur donner un libre passage.

Ces petits corps sont bientôt rejetés, au nombre à peu près de soixante à quatre-vingts. Ils sont blanchâtres, en général d'un volume qui rappelle à peu près celui de la graine de melon avec un peu plus d'épaisseur cependant. Leur forme varie légèrement; elle est, pour le plus grand nombre celle d'un petit haricot; quelques autres ressemblent à des grains de riz, à des grains d'orge; ils représentent presque tous de petites tumeurs pleines, solides, sans cavité intérieure, formées de couches concentriques. Quelques-uns d'entre eux ont cependant une cavité intérieure.

C'est certainement à la présence de ces corps étrangers qu'était due la sensation de bruit de neige, de frôlement de soie, perçue avant l'opération.

La tumeur paraissant complètement vidée, l'injection iodée est poussée dans son intérieur, laissée quelque temps en contact avec les parois de la poche et ensuite repoussée au-dehors pour la plus grande partie. Il n'en est laissé qu'une faible quantité à l'intérieur du kyste.

Un petit morceau de diachylon est appliqué sur la piqûre et le malade reporté à son lit.

Aucune douleur, aucun accident ne suivent l'opération.

Les jours suivants, on peut constater dans la poche la présence d'un liquide séreux, déposé par le fait de l'irritation produite par la substance injectée, puis ce liquide se résorbe peu à peu, et le malade sort au milieu de mai 1850, présentant encore un certain gonflement au niveau de l'ancienne tumeur.

XXXVe OBSERVATION.

TUMEUR SYNOVIALE DU POIGNET ET DE LA PAUME DE LA MAIN INJECTION IODÉE. AUCUN ACCIDENT.

Le 2 août 1850, un homme âgé de vingt-huit ans, robuste, bien constitué, d'un tempérament sanguin, entre à l'Hôtel-Dieu, salle Saint-Côme, nº 23, pour se faire traiter d'une tu-

meur synoviale siégeant à la paume de la main et au bas du poignet du côté droit.

Il jouit actuellement d'une très bonne santé, et n'a jamais eu d'autre maladie qu'une hydrocèle à l'âge de six ans. Jamais il n'a été atteint de douleurs rhumatismales articulaires ou musculaires aiguës, ni chroniques.

Jamais personne dans sa famille n'a eu de maladie pareille à celle qui l'amène aujourd'hui à l'hôpital. Cette affection, ou peut-être seulement une affection analogue, paraît avoir débuté il y a environ une quinzaine d'années, peu de temps après qu'il eut commencé à faire l'apprentissage du premier état qu'il exerça d'abord, celui de serrurier; elle se montra sous forme d'une petite tumeur qui n'atteignit jamais plus que le volume d'une grosse noisette, et qui occupait la face palmaire de la première phalange du pouce.

Au bout de cinq ans cette petite tumeur s'effaça peu à peu et disparut sans qu'on ait fait aucune sorte de traitement, mais presque en même temps une autre tumeur parut dans la paume de la main, elle grossit progressivement, mais avec lenteur, et finit par envahir bientôt la face antérieure du poignet.

Neuf ans avant d'entrer à l'Hôtel-Dieu, il abandonna sa profession de serrurier qu'il accusait de lui avoir causé cette maladie, pour se faire boulanger. La tumeur n'en continua pas moins à prendre du développement; il consulta alors un médecin (il y a de cela 8 ou 9 ans) qui pratiqua pour le guérir, au niveau du carpe, une petite incision transversale dont on retrouve très bien aujourd'hui la cicatrice, d'environ un centimètre et demi d'étendue; il sortit par cette incision un peu de matière gluante ressemblant au blanc d'œuf, mais la maladie ne fut point guérie et continua à croître.

Enfin, depuis 15 mois, les mouvements du poignet, de la main et des doigts sont devenus gênés et assez pénibles pour que le malade ait été forcé d'abandonner son état de boulanger et de demeurer dans l'oisiveté.

Au moment de son entrée à l'hôpital il est dans l'état suivant : le poignet et la paume de la main sont le siége d'une tumeur indolente, sans rougeur, sans changement de couleur à la peau. Au poignet, elle a à peu près les dimensions d un

gros œuf de poule qui serait coupé par moitié dans le sens de son grand diamètre. Elle est étranglée au niveau du ligament annulaire du carpe et se continue dans la paume de la main où elle occupe surtout la région de l'éminence thénar et hypothénar ; à la partie moyenne elle est bien moins sensible. De la paume de la main elle se prolonge encore jusque sur la face palmaire des deux premières phalanges de l'indicateur correspondant ainsi que sur la première seulement du doigt médius. On y trouve, en l'explorant, une fluctuation assez facile à constater ; mais on n'y perçoit peu ou point ce bruit de neige, d'amidon pressés entre les doigts, qu'on observe ordinairement en pareil cas.

Cette double tumeur, celle de la paume de la main et celle du poignet ne paraissent pas communiquer ensemble. Il n'en est pas de même de celle de la paume de la main avec celle qui occupe la face palmaire des phalanges du second et du troisième doigt.

A l'avant-bras la tumeur remonte à peu près à trois travers de doigt au-dessus du poignet ; elle est limitée latéralement, d'un côté par le tendon du cubital antérieur, et de l'autre par celui des grand et petit palmaires qui sont écartés de leur direction habituelle.

La tumeur, comme il a été dit plus haut, n'est nulle part douloureuse, mais les mouvements des doigts de la main et du poignet sont fortement gênés ; le doigt indicateur et le médius sont de plus fléchis d'une manière permanente dans la paume de la main ; et, si on veut les étendre forcément, on provoque une douleur assez vive.

Le pouce de la main droite par lequel semble avoir débuté cette affection est aujourd'hui parfaitement sain, ainsi que la main gauche tout entière.

Interrogé sur la manière dont elle a commencé, le malade répond que de grandes douleurs ont accompagné son développement pendant deux ou trois mois ; ces douleurs venaient sans doute de la compression des nombreux filets nerveux qui parcourent cette région.

Le 7 août 1850, M. Jobert pratiqua l'opération. La veille, un trocart explorateur avait été enfoncé dans la tumeur ; il en était sorti une petite quantité d'un liquide séreux qni mon-

trait qu'on avait bien affaire à un kyste séreux synovial; armé d'un trois-quarts de moyen calibre, le chirurgien fait une première ponction, au niveau de l'extrémité phalangienne du deuxième métacarpien, en dirigeant son instrument de bas en haut; un peu de liquide séreux s'écoule par la canule, mêlé à une grande quantité de petits corpuscules pleins, solides, de couleur blanchâtre, ressemblant tout à fait à des grains de riz crevés par l'ébullition.

Une injection iodée est ensuite poussée dans la poche, laissée quelque temps en contact avec elle, et ensuite évacuée.

La tumeur de la paume de la main et celles des phalanges s'étaient seules affaissées; celle du poignet n'avait pas sensiblement perdu de son volume.

Une seconde ponction fut faite alors au niveau du carpe, et donna issue, comme la première, à un peu de sérosité mêlée de grains de riz; seulement, ceux-ci étaient en bien moins grande quantité.

Une seconde injection fut faite, et on put voir que le liquide ne refluait point dans la paume de la main.

Une petite bande de diachylon fut ensuite appliquée sur chaque piqûre, et le malade reporté à son lit.

Pendant toute la journée, il ne se présente rien de particulier; le soir il survint, peut-être par la compression un peu forte exercée par le diachylon, quelques élancements qui se prolongèrent pendant la nuit en empêchant le sommeil. Le lendemain, 8 août, on enleva la bandelette de diachylon; la main était gonflée, un peu douloureuse. Cataplasmes.

Le 10 août il y eut un peu de malaise et un léger mouvement fébrile qui dura seulement 24 heures.

Le 13, la tumeur avait sensiblement diminué de volume; elle présentait de la chaleur et de la sensibilité à la pressiou.

Les doigts demeuraient toujours fléchis dans la paume de la main.

Aucun accident d'intoxication n'avait suivi l'injection iodée.

Le 15, même état. — Point de douleurs dans la partie malade, qui demeure encore gonflée.

Le malade ne souffre nulle part et ne se plaint de rien. — Des cataplasmes sont maintenus en permanence sur le poignet et la paume de la main.

Le 18, les choses en sont toujours au même point; aucune douleur. aucun accident ne se montrent au niveau de la partie malade. La gaîne tendineuse ne paraît en rien souffrir de l'injection iodée.

Le malade a d'ailleurs bon appétit et dort bien la nuit.

20, même état ; aucun accident inflammatoire, aucune douleur ne se montrent dans les parties qui ont subi l'injection.

1er janvier, les mouvements des doigts étaient toujours difficiles. Au niveau de la tumeur primitive les tissus étaient encore parfaitement durs et tuméfiés, et le malade ayant voulu travailler un peu au service de la salle, un abcès, qu'il fallut ouvrir, se forma à cet endroit.

14 janvier, le malade sort incomplètement guéri.

J'insiste d'autant plus sur l'observation de M. Chassaignac que j'ai rapportée dans un autre lieu, que la guérison a été constatée pendant la vie, et que, par une circonstance fort rare, le malade ayant succombé plusieurs mois plus tard à une affection de poitrine, le même chirurgien qui l'avait opéré a pu examiner le degré de guérison et les changements ultérieurs qui se passent dans la gaîne synoviale après ce mode de traitement. M Chassaignac a constaté que les adhérences s'étaient établies dans la presque totalité de la tumeur, et que cependant il était resté dans un point quelques-uns des corps étrangers (*Procès-verbaux de la Société de chirurgie, séance du* 15 *avril* 1846).

J'ai moi-même pratiqué l'injection avec la teinture d'iode mélangée de moitié d'eau dans une tumeur synoviale tendineuse chez un malade qui est encore actuellement en traitement dans mon service.

XXXVIe OBSERVATION.

(*Salle Saint-Antoine*, *n*° 10.)

Le malade, entré au mois d'octobre 1850, est âgé de 32 ans, d'une bonne constitution. Il a toujours exercé la profession de tailleur. Depuis 3 ans environ il habite dans la rue Saint-Jacques un appartement ouvrant sur une cour humide, où la lumière du soleil ne pénètre jamais. Il habitait auparavant la campagne. Jamais il n'avait eu d'autre maladie qu'une rougeole, pour laquelle il entra à l'Hôtel-Dieu, dans le mois de novembre 1849. Il y resta deux mois, et ce fut dans la dernière semaine qu'il y passa qu'il commença à voir se développer la maladie qui l'amène dans les salles de la Pitié.

Il se manifesta à la main droite, dans le petit doigt et l'annulaire, des fourmillements qui s'étendaient à la paume de la main et à la face antérieure de l'avant-bras jusqu'au coude ; de temps en temps le malade les ressentait aussi dans le bras jusqu'à l'épaule, mais, dans cette région, ils ne se présentaient que par intermittence; ils se propageaient, dit-il, suivant une ligne droite; il éprouvait en même temps de l'engourdissement et de la gêne dans les mouvements des deux doigts affectés.

Sorti de l'hôpital, il reprit ses occupations habituelles, mais un travail de quelques heures consécutives lui faisait éprouver de la fatigue dans l'annulaire et le petit doigt. Deux mois plus tard, il éprouva dans la main et l'avant-bras droit, des douleurs très-vives, s'exaspérant pendant la nuit revenant par accès et présentant des intermittences dont la plus longue durée était d'une heure. Ces douleurs n'augmentaient ni ne diminuaient à la pression, et les différentes positions que pouvait prendre le malade ne le soulageaient nullement; en même temps, les parties molles qui recouvrent la face palmaire des deux premières phalanges de l'annulaire et du petit doigt et la partie de la paume de la main qui correspond au quatrième et cinquième métacarpiens se tuméfièrent et devinrent dures; sur le poignet, la tuméfaction remonta jusqu'à un pouce environ au-dessus de l'articulation, sur la moitié interne de la face antérieure de l'avant-bras ; la peau conservait sa couleur

normale mais avait perdu sa mobilité ; les deux doigts malades ne pouvaient être que très-légèrement fléchis ; leur position naturelle était l'extension. Le malade continuait à travailler un peu. Il consulta, en ville, un médecin qui ne lui prescrivit aucun traitement.

Au mois d'avril 1850 il entre dans le service de M. Gerdy: il souffrait encore à cette époque, mais infiniment moins que quelque temps auparavant. Quatre-vingts sangsues furent appliquées en deux fois sur les parties malades, des manuluves alcalins sont administrés pendant deux mois et demi. Le mal ne fit pas de progrès, ne diminua pas d'étendue, mais les douleurs disparurent complètement. Le malade essaya de reprendre son travail, mais il ne put le continuer longtemps, et la gêne augmenta de jour en jour. A la même époque, du côté de la face palmaire du pouce au niveau de la première phalange, apparut une autre petite tumeur élastique, fluctuante, plus circonscrite que celles qui existaient sur l'annulaire et le petit doigt.

Il entra à la Pitié au mois d'octobre. A cette époque la tumeur qui occupait la face antérieure de la première phalange du petit doigt avait presque complètement disparu, mais celle de l'annulaire persistait ; le bord interne de la main aussi était revenu à son état normal ; des duretés, des nodosités restaient à la face palmaire, au niveau des tendons de l'annulaire. Une tumeur remontant à quatre centimètres sur le poignet, ayant son grand diamètre dirigé verticalement, occupait la face antérieure du poignet dans la moitié interne, et descendait sous le ligament annulaire dans la paume de la main. Elle était fluctuante et offrait la crépitation caractéristique des tumeurs hydatiformes. Sur le pouce se trouvait aussi celle dont nous avons signalée plus haut le développement. Les mouvements de flexion du poignet étaient conservés, mais ceux du petit doigt, de l'annulaire et du pouce étaient très-bornés. Le médius et l'index sont toujours demeurés parfaitement sains. Le malade n'éprouvait que très-peu de douleur, quand on cherchait à exagérer les mouvements des parties affectées. On percevait de la crépitation sur le trajet des tendons de l'annulaire pendant la contraction des fléchisseurs.

Un mois après l'entrée du malade à l'hôpital et après avoir employé des topiques résolutifs, je pratiquai une ponction sur la tumeur du poignet,et il en sortit un liquide séreux contenant de petits corps blanchâtres, durs, en suspension. Une injection iodée fut faite immédiatement et ne détermina que peu de douleur. Elle fut bientôt suivie d'un gonflement presqu'aussi considérable qu'avant l'opération. Ce gonflement dur, élastique, tourmentait le malade ; je craignais moi-même un insuccès ; je pratiquai une seconde ponction quinze jours plus tard ; elle donna issue à un peu de sérosité roussâtre comme sanguinolente. J'avais l'intention de pratiquer une seconde injection, j'en fus détourné par l'aspect du liquide ; je jugeai par analogie d'aspect qu'il était constitué par de la sérosité plastique, sanguinolente, semblable à celle que j'avais observée plusieurs fois dans des abcès froids, après l'injection de teinture d'iode et que j'avais fait analyser ; je ne pratiquai pas d'injection, aucun accident ne survint après cette ponction. Le volume de la tumeur avait été diminué ; il restait de l'empâtement, de la gêne, de la raideur dans les mouvements ; ces mouvements et la pression exercée sur la partie tuméfiée, comme pour sentir la fluctuation déterminaient une sensation de bruit remarquable,déjà observée dans des circonstances analogues par M. le professeur Laugier ; ce bruit semblable à celui produit par de l'amidon qu'on froisse, est un phénomène de l'inflammation plastique dans la bourse synoviale. Il ne faut qu'un peu d'attention pour ne pas le confondre avec la crépitation produite par les corpuscules hydatiformes. Ce bruit a persisté longtemps chez ce malade ; il est allé s'affaiblissant graduellement, mais, il n'y a pas plus de huit jours qu'il a complètement disparu.

Dans les premiers jours du mois de février j'ai fait sur la tumeur du pouce des ponctions avec une aiguille à cataracte. Ces ponctions ont été renouvelées quatre fois, à huit ou dix jours d'intervalle ; il est sorti chaque fois un liquide filant, visqueux, et la tumeur se reproduisait rapidement. Quatre ponctions sont faites de la même manière sur la tumeur de l'annulaire : un liquide semblable en sortit et la tumeur se reproduisit également chaque fois.

Le 17 mars. Le poignet est parfaitement libre, pas de tu-

méfaction, pas de duretés, pas de crépitation : le malade fléchit et étend la main sur l'avant-bras aussi bien que du côté gauche, le petit doigt est revenu à son état normal, les parties molles y sont parfaitement souples, indolentes, mais il ne peut être fléchi qu'à demi ; les mouvements passifs s'y produisent sans obstacle : la face antérieure de la première phalange de l'annulaire est soulevée par une tumeur du volume d'une grosse amande. Cette tumeur n'est pas franchement limitée ; elle descend jusqu'à l'extrémité de la deuxième phalange, mais en haut elle s'étend jusque dans la paume de la main qu'elle soulève dans l'étendue de trois à quatre centimètres au niveau du quatrième os métacarpien ; en pressant alternativement la tumeur au niveau de la première phalange et du quatrième métacarpien, on a le sentiment de la fluctuation et d'une légère crépitation. La peau n'est ni rouge ni douloureuse, la flexion est très-génée dans l'articulation métacarpo-phalangienne et de la première phalange avec la seconde.

La tumeur du pouce présente des caractères un peu différents ; elle est de forme très-arrondie, très-circonscrite, grosse comme une noisette à peu près. Elle semble beaucoup plus immédiatement placée sous la peau que celle de l'annulaire.

Dans la paume de la main, sur le trajet des tendons fléchisseurs de l'annulaire, on rencontre des duretés, des nodosités, dont la plus grosse présente le volume d'un gros pois. La pression détermine un peu de douleur sur ces nodosités. Dans les autres points où elle donnait, il y a quelques jours encore, la sensation d'amidon froissé on ne rencontre plus rien de semblable. Les mouvements de la main sur le poignet ont recouvré toute leur liberté.

L'examen de ces observations est favorable à l'injection iodée. D'abord se trouve écartée la première objection et la plus grave, à savoir le danger d'une inflammation phlegmoneuse. Reste la question des récidives et celle du rétablissement des mouvements dans les parties affectées. Quant à la première, si

l'observation clinique n'a pas encore prononcé d'une manière complète, et si l'on n'est pas absolument sûr de n'avoir pas de récidive, il faut cependant remarquer que le travail même qui s'établit dans les parties injectées est de nature à donner de grandes garanties. Observé à diverses périodes, ce travail a présenté véritablement le caractère d'une inflammation adhésive, et la physiologie pathologique autorise à espérer une terminaison heureuse dans beaucoup de cas. Dans ce travail, que deviennent les corpuscules non évacués ? A ma connaissance, l'observation de M. Chassaignac est la seule où l'anatomie pathologique ait donné quelques renseignements positifs là-dessus ; et en réalité la question reste indécise. Au bout de plusieurs mois, ces corpuscules, réduits, il est vrai, à ne plus occuper qu'un petit espace, n'étaient point résorbés. Seraient-ils devenus ultérieurement le point de départ d'une nouvelle effusion, ou auraient-ils fini par disparaître, c'est un point que d'autres faits pourront seuls éclairer.

Le rétablissement des mouvements offre des difficultés inévitables dans toutes les opérations qui ont entraîné des inflammations à leur suite ; c'est une considération qu'il ne faut jamais perdre de vue, et qui importe grandement pour le pronostic à porter. On ne déterminera jamais des phlegmasies dans une partie telle que la main, sans faire courir au malade, dans le cas même de réussite, quelques dangers pour la liberté des mouvements ; à ce point de vue, la ponction sous-cutanée est celle qui inspire le moins d'inquiétude ; vient ensuite l'injection iodée, et il

faut certainement mettre au troisième rang le séton, l'incision et l'excision qui compromettent le plus l'avenir des mouvements. Mais quand bien même l'inflammation qui s'est établie a laissé après elle des gênes et des impuissances, ce n'est pas une raison pour désespérer de voir, au bout d'un temps plus ou moins long, les parties reprendre leur mobilité ; l'organisme a, en effet des ressources. D'une part les dépôts plastiques qui entravent les mouvements se résorbent peu à peu, d'autre part il arrive en certaines circonstances que le mouvement et le glissement déterminent la formation de nouvelles bourses qui assurent la liberté et le jeu des tendons; il va sans dire que c'est l'exercice et le mouvement qui sont les grands agents de ces restaurations. Maintenant à la suite de laquelle de nos opérations un tel retour est-il le plus facile? Là-dessus les documents pour une réponse complète manquent, et tout ce qu'on peut dire, en général, c'est que moins l'inflammation aura été grave et longue, plus le rétablissement pourra être espéré. Comme du temps et du temps très-long est nécessaire pour le retour de la mobilité dans ces parties, on ne doit pas perdre promptement l'espoir d'un succès définitif, et c'est cette condition inhérente à la nature des choses, qui empêche de tirer des observations publiées une conclusion formelle. En général on ne suit pas l'histoire du patient assez loin pour avoir une idée complète de l'issue. Toutefois nous ne devons pas laisser ignorer qu'il est des cas fâcheux où les mouvements demeurent irrévocablement perdus.

En 1847, MM. Leblanc et Thierry ont publié (1) vingt-deux cas d'injection iodée, qu'ils avaient pratiqués avec succès, soit dans les gaînes tendineuses des membres, soit dans les articulations des chevaux.

La même année, M. H. Bouley fit également une série d'expériences sur le même sujet (2).

En 1849, M. Rey (3), professeur à l'école de Lyon, et M. Leblanc (4), ajoutèrent de nouvelles observations à celles qui étaient précédemment connues.

De tous ces faits, et des communications verbales de M. le professeur Bouley, il ressort, comme parfaitement démontré, que les injections iodées ont une efficacité bien supérieure à celle des vésicants et même du feu ; qu'avec elles on a obtenu la réduction et la disparition complète de tumeurs d'un volume quelquefois énorme, et, circonstance remarquable et importante à noter, souvent sans produire de gêne dans les mouvements, et par conséquent sans adhérence des parois de la cavité synoviale. On a conservé, à Alfort, une pièce que nous avons examinée et qui ne laisse aucun doute à cet égard. Cette préparation a été faite sur un cheval que M. Bouley avait traité il y a environ quatre ans, par l'injection iodée, d'un vessigon tendineux énorme, développé dans la gaîne tarsienne, et qui lui fut ramené il y a quelque temps pour être abattu. La dissection

(1) *Clinique Vétérinaire.*

(2) *Recueil de Médecine vétérinaire pratique*, 3e série, t. IV, p. 5, Paris, 1847.

(3) *Journal de Médecine vétérinaire, de Lyon.* — Février 1849. p. 76.

(4) *Recueil de Médecine vétérinaire pratique*, t. VI, p. 471.

du jarret démontra que la gaîne tendineuse avait repris ses dimensions normales, sans aucunes adhérences avec les parois, et qu'il ne restait d'autres traces de la maladie primitive qu'une ossification partielle des tendons à ce niveau.

Il ne faut pas croire, dans ces sortes d'affections, que tout est fait pour le chirurgien quand il a opéré un malade et qu'il l'a renvoyé, dans les cas favorables, guéri sans récidive. Il reste une histoire qui n'est pas faite, celle des lésions de mouvements qui persistent, et des moyens par lesquels on peut rétablir plus ou moins complètement ces mouvements. Nous n'avons pas les matériaux pour traiter cette question; seulement nous pouvons indiquer, comme devant être particulièrement employés, les manipulations, l'exercice gradué, les douches et les eaux minérales.

Nous joignons ici en appendice, et comme exemple d'opération mixte, une observation curieuse que nous devons à l'amitié de M. Lenoir, et qui nous a fourni les matériaux d'une partie de notre examen d'anatomie pathologique.

XXXVIIe OBSERVATION DE M. LENOIR.

La nommée Séroude (Françoise), âgée de 22 ans, brocanteuse, couchée salle Sainte-Marie, n° 5, est entrée le 5 mars 1851, à l'hôpital Necker.

Elle porte à la partie inférieure de la région antérieure de l'avant-bras gauche une tumeur qui s'étend jusqu'à la paume de la main en passant sous le ligament annulaire antérieur du carpe. Cette tumeur, bien circonscrite à l'avant-bras, plus près de *la région interne* que de l'externe, est assez proémi-

nente ; elle y occupe une longueur de 11 centimètres environ sur 4 centimètres de largeur. Elle est un peu plus développée en haut qu'en bas ; elle soulève assez régulièrement la paume de la main, qu'elle rend bombée. La femme Séroude habite Paris depuis 3 ans. Il y en a 2 qu'elle est atteinte de cette affection. Celle-ci n'a été d'abord qu'une légère tuméfaction, qui s'est ensuite développée peu à peu et est devenue telle qu'on la voit aujourd'hui. Elle ne cause et n'a jamais causé de douleurs, pas même à la pression. Les mouvements de l'avant-bras et de la main ne sont pas gênés ; parfois, il y a un peu d'engourdissement dans les doigts. Si le chirurgien applique une main sur la tumeur à la paume de la main, et l'autre sur cette même tumeur à l'avant-bras, et qu'il leur fasse exécuter une pression alternative, il sent glisser sous ses doigts, de bas en haut et de haut en bas, en passant sous le ligament annulaire antérieur, un liquide qui fait percevoir une sensation semblable à celle que produiraient une infinité de petits corps suspendus dans sa masse. Cette sensation est toute particulière, et une légère pression un peu brusque la fait parfaitement reconnaître. Le liquide et les petits corps qu'il doit contenir sont probablement emprisonnés dans la gaîne synoviale des tendons fléchisseurs des doigts. M. Lenoir conclut à l'existence d'une tumeur enkystée du poignet, que Dupuytren a appelée kyste hydatiforme du poignet. Comme la malade, qui d'ailleurs se porte parfaitement, désire se débarrasser de cette incommodité, comme aussi une opération est le seul remède, M. Lenoir se détermine à employer ce moyen.

Une première tentative avait été faite quelques jours auparavant. Une ponction, pratiquée à la paume de la main, a donné issue à un liquide transparent qui n'a pas tardé à se reproduire après la cicatrisation de la petite plaie.

Le 13 mars, M. Lenoir entreprit une nouvelle opération. Il fit une incision de cinq à six centimètres à la partie antébrachiale de la tumeur, au point le plus proéminent. Il pensait qu'une simple ponction n'aurait pas suffi pour laisser tous les petits corps contenus dans la tumeur. Par l'ouverture ainsi pratiquée, il s'échappa une assez grande quantité d'un liquide séreux, jaunâtre, transparent, contenant une assez grande quantité de petits corps blanchâtres.

Par des injections d'eau tiède, conduites dans le fond du kyste à l'aide d'une grosse sonde de gomme élastique, le chirurgien détergea la poche et fit sortir une grande quantité de ces petits corps.

Mais aussitôt que l'incision a été faite, la poche du kyste est venue se montrer ouverte à travers les bords de la plaie faite à la peau. Ses parois sont fort épaisses.

Une injection de teinture d'iode (à 1/6) est alors faite dans le fond de la poche, afin de déterminer l'inflammation adhésive; puis, comme la portion du kyste qui était au niveau de l'incision, continuait à faire saillie à l'extérieur, et que, d'ailleurs, elle était extrêmement épaisse, M. Lenoir jugea à propos de l'enlever. Le kyste étant solidement fixé au niveau du ligament annulaire, il ne put emporter que la portion qui correspondait à l'avant-bras.

Ceci fait, l'incision fut réunie afin d'obtenir, si c'était possible, l'adhésion au niveau de la portion restante du sac, et la cicatrisation par première intention dans le reste de la plaie.

Une vessie pleine de glace fut appliquée sur l'avant-bras et la main.

C'est, comme on le voit, une opération mixte qui a été pratiquée dans cette circonstance. Le chirurgien a combiné le procédé de l'incision, de l'excision et des injections irritantes.

Le lendemain, la malade dit avoir souffert pendant la nuit et n'avoir pu dormir. Nous constatons un léger mouvement fébrile. La tumeur qui s'était affaissée après l'opération, a repris un peu de sa grosseur ; elle est légèrement rouge..

Le 15, fièvre ; la tumeur, revenue à son volume primitif, est rouge ; mais la rougeur ne s'étend pas au delà. La poche est enflammée. En la pressant, M. Lenoir en fait sortir un liquide épais, rougeâtre. La malade souffre moins, elle a dormi toute la nuit.

Le 16, l'inflammation est toujours bornée à la poche du kyste.

Le 17, la malade souffre peu, dort bien, a peu de fièvre. On fait sortir un peu de pus de la paume de la main par l'ouverture pratiquée dans la première tentative d'opération. On remplace la glace, qui ne couvre pas toute la tumeur, par des irrigations continuelles d'eau froide.

Le 18, la malade va bien, n'a plus de fièvre et demande à manger. On lui donne deux potages ; le premier jour on l'avait mise à la diète. M. Lenoir enlève les points de suture et il s'écoule une assez grande quantité de pus à travers la plaie: il ne vient que de la poche du kyste.

Les 19, 20, 21, la plaie ouverte laisse entraîner par l'eau le pus qui se forme peu à peu. La malade va bien. L'inflammation est circonscrite,

Aujourd'hui 24, malgré l'inflammation du kyste causée par la cessation des moyens réfrigérants pendant une nuit, la malade est en voie de guérison avancée.

DU GANGLION.

Après avoir fait l'histoire de l'aï et des tumeurs hydatiformes, il nous reste, sous le nom commun de ganglion, à parler de toutes ces petites tumeurs de forme arrondie et circonscrite, qui se développent ordinairement autour des articulations de la main et du pied.

Leur siége le plus fréquent est le dos du poignet; aussi avions-nous pensé un instant que nous ne devions pas nous en occuper dans cette dissertation.

Mais les recherches que nous avons faites nous ayant conduit à reconnaître que ces tumeurs avaient été rencontrées : 1° à la face antérieure et postérieure de la partie inférieure de l'avant-bras ; 2° à la face antérieure du poignet ; 3° à la paume de la main ; 4° à la face palmaire des doigts, comme nous le montrerons plus loin par des exemples, nous avons dû entreprendre leur histoire.

Nous allons d'abord faire la physiologie et l'anatomie pathologiques de ces tumeurs, ce qui nous per-

mettra, je l'espère, de dissiper le vague qui accompagne encore la dénomination qui leur est appliquée, et de fixer les différentes espèces qu'elles peuvent présenter.

Après avoir élucidé ce premier point, nous étudierons successivement leurs causes, leurs symptômes, le diagnostic, le pronostic qu'elles comportent, et enfin les différents modes de traitement qui leur sont applicables.

1° *Physiologie et anatomie pathologiques des ganglions.* — La physiologie pathologique des ganglions, c'est-à-dire l'histoire de leur mode de développement, a, dans tous les temps, soulevé bien des controverses.

En entrant à notre tour dans cette discussion, nous commencerons par en poser nettement les termes.

Il s'agit de savoir, en effet :

1° Quel est le point de départ de ces ganglions ;

2° Comment se fait leur évolution subséquente.

La première question a été diversement jugée, suivant les connaissances anatomiques et les doctrines chirurgicales de chaque époque.

Toutes les opinions qui ont été émises à ce sujet se rapportent à trois principales.

Les uns font dériver les ganglions exclusivement des tendons ou de leurs gaînes synoviales. Tels sont encore aujourd'hui les auteurs du *Compendium.*

Les autres, et cette opinion se trouve pour la première fois bien nettement formulée par Acrel et a été reprise depuis par presque tous les auteurs

modernes, tels que Boyer, M. Bégin, placent leur origine à la fois dans les gaînes tendineuses et les synoviales articulaires.

Quelques-uns enfin, comme M. Gosselin, semblent disposés à penser que les ganglions sont exclusivement sous la dépendance des synoviales articulaires.

La première et la dernière opinion nous semblent trop exclusives. On peut trouver des exemples nombreux qui démontrent que la seconde est beaucoup plus conforme à la vérité.

Voici l'extrait d'une observation que je dois à l'obligeance de mon ami M. Jarjavay, et qui démontre qu'un ganglion peut se développer sous la dépendance d'une gaîne tendineuse.

XXXVIIIe OBSERVATION.

F. Jacquemier, quatorze ans, entrée, le 24 septembre 1850, à l'hôpital des Cliniques.

Une tumeur, du volume d'une petite aveline, sans changement de couleur à la peau, non adhérente aux téguments, existe sur la face dorsale de la partie inférieure de l'avant-bras, sur le trajet des tendons des muscles radiaux. Cette tumeur n'est pas réductible par la pression.

Ce mode d'exploration cause une légère douleur locale. La tumeur est peu mobile, non transparente.

Le 25 septembre, M. Jarjavay pratique l'ablation de la tumeur. Le chirurgien fait une première incision longitudinale, puis il procède à la dissection du kyste sur les côtés et en arrière. L'enveloppe fibreuse du kyste se continue immédiatement en arrière avec la gaîne des tendons. Pendant cette dissection, le kyste est ouvert, il s'en écoule une masse gélatineuse transparente, légèrement verdâtre; puis, l'enveloppe du kyste enlevée, les tendons brillants, nacrés, sains, apparaissent au fond de la plaie.

Les lèvres de la plaie sont rapprochées. On soumet la main de la malade à des irrigations froides.

Le 7 octobre, la cicatrisation était à peu près complète; le 13 la malade quittait l'hôpital.

D'autre part, voici le résultat d'une dissection pratiquée par M. Gosselin, et qui ne laisse aucun doute sur l'origine d'un ganglion dans la synoviale articulaire :

XXXIXe OBSERVATION.

J'ai eu l'occasion de disséquer un ganglion plus gros qu'une noisette, que j'avais trouvé sur le poignet droit d'une femme de vingt-cinq à trente ans. La tumeur arrivait sous la peau, en passant entre l'extenseur commun et les radiaux, avec les gaînes desquels elle n'avait aucune connexion; elle venait des parties profondes et se trouvait divisée en trois lobes par deux sillons circulaires peu profonds; l'un de ces sillons correspondait à l'aponévrose dorsale de la main, à travers laquelle s'engageait la tumeur; l'autre correspondait à une éraillure des ligaments dorsaux. Le lobe le plus profond était sous ces ligaments *et adhérait à la synoviale articulaire*, dont j'ai pu, cependant, le séparer avec le scalpel, mais après une dissection très-lente et qui ne m'a permis d'enlever qu'un feuillet extrêmement mince.

Ces deux observations confirment ce fait, à peu près reconnu par tout le monde aujourd'hui, que les ganglions peuvent procéder également des gaînes tendineuses ou des synoviales articulaires.

Mais de quelle manière en procèdent-ils? Comment, de ce point de départ, arrivent-ils à former les tumeurs que nous connaissons?

C'es là encore un point très-important sur lequel les auteurs ne sont pas d'accord, et que nous devons discuter avec soin.

Eliminons d'abord une première théorie, celle des anciens qui prétendaient que la tumeur se développe dans le tendon lui-même, « et même en la propre « substance des tendons, disait encore Amb. Paré. (*Ed. Malgaigne*, t. 1, p. 357).

Les dissections, les opérations surtout très-nombreuses pratiquées de nos jours, contredisent absolument cette opinion qui n'a plus cours dans la science.

Le ganglion se développe donc exclusivement ou aux dépens d'une synoviale tendineuse ou aux dépens d'une synoviale articulaire.

Et ici nous rencontrons trois théories principales : la tumeur se développe en dedans de la synoviale, en dehors, ou dans sa paroi.

Chacune d'elles mérite d'être examinée séparément.

Je suppose un épanchement dans l'intérieur d'une synoviale ; si cet épanchement a lieu dans une synoviale articulaire, nous avons affaire à une hydarthrose et non à un ganglion, distinction que nous avons eu soin d'établir déjà.

Si c'est dans une gaîne tendineuse, aurons-nous véritablement une forme de ganglion ?

M. Cloquet, M. Velpeau, les auteurs du *Compendium* prétendent que c'est là le cas le plus ordinaire.

Pour nous, nous avons établi déjà que, lorsque l'hydropysie avait lieu dans les bourses tendineuses des fléchisseurs, elle donnait lieu à une affection à part, ayant des caractères très-tranchés.

Nous voyons d'ailleurs que la plupart des kystes ganglionaires étant ouverts, ne laissent point aper-

cevoir, à leur intérieur, les tendons dénudés, mais que la dissection montre au contraire, et nous en avons cité deux exemples, qu'ils sont simplement accolés à une synoviale articulaire ou à une synoviale tendineuse.

Nous remarquons enfin que les ganglions, en général, ont une forme arrondie, franchement limitée, tandis que les bourses synoviales sont ordinairement plus ou moins allongées et étendues en surface.

Sans nier qu'une hydropisie puisse avoir lieu dans les bourses tendineuses, nous sommes donc portés à la rapprocher bien plutôt de la maladie que nous avons décrite sous le nom de tumeur hydatiforme ou hydropique des bourses tendineuses que du véritable ganglion.

Ainsi l'opinion qui veut que le ganglion soit une simple hydropisie ou une hypersécrétion des bourses muqueuses elles-mêmes, confond, selon nous, deux maladies distinctes. L'hydropisie des bourses peut exister, mais son histoire doit se rapporter au chapitre précédent de cette dissertation et ne constitue pas le ganglion.

Cette même théorie a été présentée sous un autre point de vue qui la rend plus acceptable. L'épanchement se ferait toujours à la partie interne de la synoviale, mais dans une sorte de diverticulum qui finirait par s'isoler.

« Les auteurs, dit Acrel, décrivent sous le nom « de ganglion, des tumeurs dures qui paraissent « aux membres quand *la gaîne d'un tendon s'é-* « *tant s'affaiblie* par une tension violente, permet

« à la matière de s'accumuler comme dans une « loge et de s'y fixer.... »

« J'appelle *ganglions articulaires* synoviaux les « ganglions qui siégent aux articulations et qui sont « beaucoup plus fréquents que les précédents, ils « proviennent également de la distension violente « de l'articulation. Quand les ligaments sont affaibli « ou déchirés, il se forme une hernie synoviale « articulaire. (Acrel). »

Eller, dans un mémoire très-remarquable sur les ganglions, avance également une opinion analogue, mais qu'il ne regarde que comme exceptionnelle et applicable aux ganglions tendineux seulement, qui ne sont dans ce cas qu'un *véritable anévrysme* de la gaîne des tendons. (Eller, mémoires de l'académie des sciences de Berlin 1746).

Cette opinion a retrouvé de nos jours un chaleureux défenseur dans M. Bégin.

Voici ses propres paroles : « Dans les petites arti- « culations arthrodiales et dans les gaînes des ten- « dons, la membrane synoviale étant revêtue à « l'extérieur par des plans fibreux, solides et résis- « tants ne saurait se dilater uniformément sous « l'influence de la même cause (celle qui produit « l'hydarthrose). Lorsque la synovie s'y accumule, « elle fait effort de toutes parts contre les parties qui la « soutiennent, et bientôt s'engageant entre les légers « intervalles des trousseaux aponévrotiques ou même « y produisant quelque éraillement considérable, elle « proémine au-dehors, se développe de plus en plus, « et reçoit des quantités variables de synovie, de

« manière à constituer une tumeur ganglionaire « plus ou moins volumineuse. » — (*Dictionn. de Méd. et de Chir. prat.*).

Cette manière de voir a été adoptée par M. Velpeau pour les ganglions articulaires, mais déjà M. Velpeau fait observer que, très-souvent, l'oblitération du collet a lieu, ce qui nous ramène au cas de M. Gosselin dans lequel il y avait simple accollement du ganglion et de l'articulation, et au cas le plus ordinaire, qui est l'indépendance complète du ganglion.

Il y a plusieurs objections à faire cette théorie: elles ont été faites par M. Gosselin.

Si la communication entre la poche et l'articulation a existé un moment, comment conçoit-on, avec le courant continuel de liquide, qui se fait par cet orifice que celui-ci puisse se fermer?

D'ailleurs l'adhérence de la synoviale aux aponévroses qui bornent les cavités tendineuses et articulaires, (ligament annulaire, coulisses fibreuses, aponévroses d'enveloppe, ligaments des articulations), permet-elle le déplacement de la synoviale qu'entraîne avec elle une hernie de cette membrane?

Enfin l'observation de M. Gosselin démontre que l'origine du ganglion peut exister entre la synoviale et les ligaments eux-mêmes, et, par conséquent, qu'il n'est pas produit par le développement d'une hernie à travers les éraillures de ceux-ci.

Nous acceptons quelques-uns de ces arguments pour notre part, mais comme il n'est pas possible de récuser les faits; comme M. Bégin, M. Cloquet, M. Velpeau, ont vu, constaté même par la dissection,

de ces tumeurs arrondies, proéminentes au carpe, dont le liquide pouvait refluer dans les cavités articulaires ou tendineuses, nous admettons, que, dans certains cas, ces hernies de la synoviale ont lieu. Mais pour nous ce sont des tumeurs particulières qui ont certainement bien leur importance, et que nous appellerons, si l'on veut, *faux ganglions*, mais que, dans l'intérêt des malades, il faut bien se garder de confondre avec les vrais ganglions.

Ainsi cette première théorie qui fait développer le ganglion dans l'intérieur même de la synoviale, nous conduit à reconnaître l'existence possible d'une hydropisie dans les gaînes synoviales, l'existence certaine d'une affection qui est la hernie d'une synoviale articulaire, mais nous rend difficilement compte de l'origine des ganglions eux-mêmes.

La deuxième théorie consiste à faire développer les ganglions en dehors de la gaîne du tendon et de la synoviale articulaire.

Avant la connaissance des bourses synoviales et des synoviales articulaires, la même proposition s'était produite sous une autre forme. « Nature, dit Ambroise Paré, ne pouvant faire bonne concoction « et assimilation du nourrissement du tendon, en- « gendre un certain humeur froid et gros de sem- « blable qualité que son nourrissement, lequel peu « à peu s'accumule à l'entour de ses fibres, etc. »

Nous retrouvons la même opinion dans Girard (*Traité de Lupiologie*, 1775), qui prétend que les ganglions ne sont autre chose que des loupes, dont le contenu, en contact immédiat avec les tendons ou

le périoste, emprunte de ce voisinage une nature particulière.

En 1746, Eller (*Mémoires de l'Académie de Berlin*), admettant le même fait, avait produit une autre explication: une violence extérieure déchire la poche synoviale en un point, la synovie s'échappe dans le tissu cellulaire ambiant et là s'enkyste et devient le point de départ du ganglion.

Enfin Boyer, sans chercher d'explications, émet une opinion toute semblable:

« Le kyste qui contient cette matière est formé « non par une portion de la gaîne du tendon af- « faiblie, comme le veulent quelques auteurs, mais « par le tissu cellulaire qui recouvre immédiatement « cette gaîne ou la capsule articulaire du poignet.

M. Gosselin a réfuté cette dernière théorie par cette objection physiologique : Si c'est dans le tissu cellulaire que se développe le kyste, il ne contiendra que de la sérosité; or, il contient de la synovie , donc il est sous la dépendance de la synoviale, bien plus directement que par un simple rapport de voisinage.

Si les ganglions ne se forment ni en dehors ni en dedans de la membrane synoviale, ils doivent donc puiser leur origine dans la paroi elle-même. Telle est la conclusion à laquelle est arrivé M. Gosselin, qui a développé son opinion dans les deux propositions suivantes :

« 1° Les membranes synoviales en général, celle « du poignet en particulier, sont pourvues de cryptes « ou follicules synovipares.

« 2° L'observation de l'ouverture de ces follicules « et l'accumulation de la synovie dans leur cavité « donnent naissance aux kystes dont nous nous oc- « cupons.

Nous avons, dans les notions anatomiques que nous avons mises en tête de ce travail, assez insisté sur ces culs-de-sac synoviaux découverts par M. Gosselin.

Mais nous devons rendre compte des recherches qui, de la première proposition, l'ont conduit à la seconde.

M. Gosselin, en faisant de nombreuses dissections, a remarqué sur certains points des synoviales articulaires, principalement à la face postérieure du carpe, mais quelquefois aussi à la face palmaire, de petits corps grisâtres transparents de diverses grosseurs, dont les plus considérables avaient tout-à-fait l'aspect de petits kystes.

Il a reconnu qu'en les divisant on trouvait leur intérieur rempli de synovie, que quelques-uns proéminaient dans l'articulation, que quelques autres beaucoup plus indépendants, tenaient encore à la synoviale par un pédicule ; que ces kystes existaient aux mêmes endroits que les follicules synovipares ; et que l'on pouvait légitimement considérer ceux-ci comme la cause de ceux-là ; que de ces kystes au ganglion qu'il a disséqué, et dont nous avons donné l'observation, il n'y a qu'un pas, et qu'ils peuvent, par conséquent, servir de transition très-admissible entre les follicules normaux et les ganglions qui ne seraient que leur développement anormal.

Il ajoute même que l'on peut concevoir la formation de ces poches synoviales, faisant hernie à l'extérieur et communiquant avec la synoviale, par la simple ouverture de l'un de ces kystes dans la synoviale elle-même.

Quoi qu'il en soit de cette dernière hypothèse, la théorie générale de M. Gosselin est très-séduisante; on ne peut guère lui faire qu'une objection qu'il s'est faite lui-même? comment le collet du follicule s'oblitère-t-il?

A cela il répond que des causes diverses peuvent produire ce résultat, et qu'il n'est pas plus possible de donner une explication certaine de ce fait que de l'oblitération des follicules cutanés qui produit les tannes.

Pour nous, nous concevons très-bien qu'une violence extérieure, en froissant ces culs-de-sac synoviaux, peut y développer des phénomènes inflammatoire, dont le premier effet est de fermer le collet par adhérence et le second d'amener une hypersécrétion dans le follicule ainsi séparé.

M. Gosselin s'est arrêté là; il n'a pu trouver de follicules dans les synoviales tendineuses, mais il a constaté plusieurs fois des kystes synoviaux sur le ligament annulaire.

Depuis la lecture du mémoire de M. Gosselin, des faits qui ont un certain rapport avec son travail, mais un rapport bien plus direct avec notre sujet, se sont produits.

M. Verneuil, qui s'est occupé de cette question, a rencontré plusieurs cas assez remarquables de kystes

développés dans les points où M. Gosselin avait signalé les follicules synovipares. Ainsi il a présenté à la Société anatomique (commencement de mars) un col du fémur sur lequel on voyait un kyste analogue soulevant la synoviale qui le tapisse ;

Mais voici surtout l'observation d'une disposition très-remarquable qu'il a rencontrée sur un sujet de l'amphithéâtre de l'école.

XLe OBSERVATION.

Sur un homme d'environ quarante ans, dont les mains calleuses annonçaient un homme de peine, après avoir enlevé la peau de la main voici ce que l'on pouvait constater : A la partie antérieure de la gaîne des fléchisseurs, au niveau de la première phalange de tous les doigts, excepté le pouce, vers la partie moyenne de la bandelette fibreuse qui forme la gaîne en ce point, existaient quatre tumeurs aplaties, ayant la forme de lentilles bi-convexes.

Les deux plus volumineuses étaient à l'index et au médius ; elles avaient sept millimètres de diamètre environ. Celles de l'annulaire et du petit doigt n'avaient guère que quatre millimètres.

Elles étaient fluctuantes, transparentes, appliquées sur la gaîne à laquelle elles adhéraient par leur face profonde. En cherchant à les soulever par la dissection, il était manifeste que l'adhérence était plus forte en un point central. Elles étaient remplies par un liquide identique dans les quatre, d'une couleur rosée, onctueux et filant. Examiné au microscope, le liquide présente une quantité énorme de cellules d'épithelium pavimenteux extrêmement régulières, plus petites que les cellules ordinaires et à noyau plus grand. En fendant la gaine des tendons par le côté, pour voir les connexions de la tumeur avec elle, on voit qu'il n'y a pas de communication, mais qu'à peu près au niveau de l'insertion du petit kyste existe un petit écartement des fibres transver-

sales de la bandelette aponévrotique. Cette éraillure est bouchée par la membrane interne du kyste.

Au pouce, à la partie interne de l'articulation trapezo-métacarpiene, entre le trapèze et le trapezoïde, s'élève une tumeur invisible à l'extérieure, et cachée au milieu des mucles, ayant la forme d'un grain de blé, mais deux fois plus grosse, brune violacée, non transparente. En la suivant, on la trouve creuse, sans couleur, mais communiquant avec l'articulation par une portion plus étroite que sa cavité.

Si l'on veut bien se rappeler que M. Gosselin a décrit des kystes analogues sur le ligament annulaire, et si l'on rapproche ce double fait de la constatation que nous avons faite nous-même des culs-de-sac synoviaux au niveau de la gaîne des fléchisseurs des doigts et même une fois du ligament annulaire, on sera certainement très-fondé à admettre que ces kystes, mentionnés par M. Verneuil et par M. Gosselin, sont le résultat de l'oblitération des culs-de-sac synoviaux que nous avons signalés.

Et si maintenant nous rencontrons précisément dans les mêmes régions de véritables ganglions avec tous leurs caractères de tumeurs circonstrites, régulières contenant de la synovie, nous aurons évidemment apporté un appui nouveau à la théorie générale de M. Gosselin, et démontré que les ganglions se produisent sur les membranes synoviales tendineuses absolument par le même mécanisme que sur les synoviales articulaires

Or, voici quelques observations qui sont précisément dans les conditions que nous venons d'indiquer.

XLIe OBSERVATION.

« Vers le milieu du mois d'avril de cette année, un garçon menuisier est venu me demander conseil pour une tumeur du volume d'une grosse noisette, siégeant à la partie supérieure de la paume de la main entre les éminences thenar et hypothenar vers leur origine, et réunissant tous les caractères assignés aux ganglions. Il y avait déjà plusieurs mois qu'il avait commencé à s'en apercevoir, et il croyait pouvoir en attribuer la première cause à une forte pression qu'il aurait éprouvée à cette partie de la main... Je crus pouvoir lui promettre une guérison prochaine... J'appliquai une couche allongée de pâte caustique, que je laissai en place pendant le temps suffisant pour atteindre le kyste qui fut vidé sous mes yeux du liquide épais qu'il contenait, et comme il paraissait à découvert à l'ouverture qui s'y était faite, je le saisis avec une pince à disséquer et fus presque étonné de la facilité avec laquelle il s'isola des tissus voisins et put être enlevé. Vingt jours après la cicatrisation était complète. (*Payan*, *Bull. therap.*, t. XXIV, p. 432.)

XLIIe OBSERVATION.

« Une blanchisseuse portait à la face palmaire du cinquième doigt de la main droite une tumeur dont elle faisait remonter l'existence à cinq ans environ. Cette tumeur, du volume d'un gros œuf de pigeon, gênait le mouvement des doigts et l'accompagnait de douleur. Depuis quelques jours une sorte d'œil de perdrix s'était formé à la surface de la peau immédiatement en rapport avec cette tumeur, dure, incompressible, nullement fluctuante en apparence et assez peu mobile; cette grosseur qui, par son siége, pouvait faire à un kyste croire ganglionaire, semblait exclure cette idée en raison de ses caractères symptomatiques. Il y avait donc du doute pour M. Maisonneuve, auquel cette femme s'était présentée, en sollicitant de lui une opération qui devait lui rendre le libre exercice de sa profession. Cédant à ses prières, et pensant qu'il s'agissait d'une tumeur fibreuse quelque peu adhérente

aux tendons fléchisseurs ou du moins à leur gaîne commune, le chirurgien s'est décidé à opérer. Il a pratiqué une incision semi-lunaire qui a compris en portion de peau trop amincie pour pouvoir être conservée, et une trop grande quantité pour obtenir une réunion convenable. Après avoir ensuite disséqué la circonférence du kyste, il a cherché à le soulever par sa face profonde, ce qu'il a fait avec la plus grande facilité, les adhérences que cette face présentait avec la gaîne des tendons fléchisseurs n'ayant lieu qu'au moyen d'un tissu cellulaire bien lâche. Après son ablation la tumeur présentait une fluctuation évidente qui avait échappé sur le malade en raison de l'épaisseur du derme et du tissu cellulaire condensé qui la recouvrait. En l'excisant, il s'en est échappé un liquide onctueux analogue à du blanc d'œuf; ce qui contribuait encore à tromper le chirurgien sur le véritable caractère de cette tumeur, c'était l'épaisseur et la dureté des parois du kyste qui semblaient presque exclusivement cartilagineuses. Aucun accident n'a suivi l'opération, et la guérison n'a pas tardé à s'effectuer. » (*Bull. thér.*, t. XXIX, p. 294.)

Que l'on veuille bien se rappeler encore l'observation que j'ai citée dans les tumeurs hydatiformes. La tumeur du pouce, située à la face antérieure de la première phalange, nous a paru avoir des caractères très-distincts et qui se rapportent parfaitement à ceux des ganglions.

Ces trois exemples suffisent bien pour démontrer que des ganglions peuvent exister là où nous avons trouvé des cul-de-sac synoviaux, et où M. Gosselin et M. Verneuil ont trouvé de petits kystes, selon toute apparence des ganglions en voie de développement.

Un fait remarquable et commun aux deux premières observations, c'est que la tumeur était placée au-dessus de l'aponévrose et peu adhérente. Mais

cela ressort immédiatement du mécanisme même de la formation : les culs-de-sac qui se nichent dans des éraillures d'aponévroses minces, doivent, dès qu'ils grossissent, proéminer sur la surface opposée, et n'étant retenus sur cette surface que par un pédicule très-petit à l'origine, et qui, dans la suite, doit se changer en un simple filament, il n'est pas étonnant que le chirurgien ne rencontre d'adhérence intime en aucun point.

Pour résumer sur ce point nos idées, nous admettons, avec M. Gosselin, que les synoviales articulaires sont pourvues, en certains points, de petits follicules ou culs-de-sac dont nous ne voulons point, du reste, préjuger la nature.

Nous admettons, en outre, que les synoviales tendineuses en présentent aussi.

Nous admettons que, sous l'influence d'une cause quelconque, ces culs-de-sac peuvent se clore et donner naissance à un petit kyste appendu à la synoviale par un pédicule. Ces kystes ont été trouvés à la paume de la main, profondément au niveau de l'articulation métacarpo-phalangienne par M. Gosselin ;

Superficiellement sur le ligament annulaire et l'aponévrose des doigts, par M. Gosselin et par M. Verneuil ; et il est probable qu'ils existent aussi dans les gaînes tendineuses des muscles de l'avant-bras.

Nous admettons que ces kystes ne sont qu'un premier degré de développement des ganglions, et qu'ils seraient arrivés plus tard au même degré que ceux

qui font l'objet des observations que nous avons présentées.

Nous admettons, enfin, qu'à côté des véritables ganglions, il existe des tumeurs qui ont la plus grande analogie avec eux. Ce sont celles qui communiquent avec une articulation ou une bourse synoviale.

Nous n'osons pas nous prononcer sur l'origine de celles-ci ; nous croyons possible, du côté dorsal du carpe, par exemple, où les synoviales articulaires sont très-lâches, qu'une hernie synoviale puisse se faire, mais nous enregistrons le fait qui est contenu dans l'observation de M. Verneuil, et qui semble indiquer que ces faux ganglions ont une origine analogue à celle des vrais ganglions, et proviennent simplement de l'ouverture d'un kyste synovial dans la synoviale elle-même.

Nous avons longtemps insisté sur ce point de pathogénie, parce qu'il nous a semblé susceptible de jeter quelque jour sur cette question si confuse des ganglions.

Quelle que soit son origine, lorsqu'un ganglion existe, quelles sont ses conditions anatomiques?

En suivant une marche que nous avons déjà adoptée dans une autre partie de ce travail, nous allons examiner successivement :

1° Les relations du kyste ganglionnaire avec les parties voisines ;

2° La paroi du kyste en elle-même ;

3° Le contenu qu'elle renferme.

Les relations du kyste avec les parties voisines sont

variables, suivant la nature de ces parties et suivant le point de la circonférence du kyste que l'on examine.

La plupart des observations que nous avons consultées nous enseignent que les kystes ganglionaires sont généralement peu adhérents aux parties au milieu desquelles ils se développent. L'énucléation se fait ordinairement avec facilité.

Il est un point cependant qui est noté par beaucoup d'observateurs et qu'il est important de signaler.

Déjà Eller dans le siècle dernier (*Loc. citat.*) avait constaté que souvent le ganglion était fixé, dans un point de la circonférence, par une sorte de pédicule. « Je m'aperçus, dit-il, après la sépara-« tion de la peau, que la tumeur sphérique se rétré-« cissait vers sa base et formait une sorte de col qui « tenait assez fort avec un des tendons. »

Jourdan (*Dictionnaire des sciences médicales*) avait dit aussi : « Quand on examine le ganglion avec « attention, on s'aperçoit que le sac communique « avec la gaîne du tendon voisin par un pédicule « étroit et mince. »

Enfin M. Velpeau a écrit (*Dict. de Méd.*, 2e éd.) : « J'en ai disséqué deux dont la racine se perdait « complètement dans le tissu ligamenteux. »

L'existence de ce pédicule, constatée par ces différents auteurs, et qui concorde si bien avec la théorie de M. Gosselin et l'observation de M. Verneuil, nous semble donc démontrée.

Mais existe-il constamment et présente-il toujours les mêmes caractères? Nous ne le croyons pas.

Lorsque le cul-de-sac, qui est le point de départ du ganglion, est placé sous un ligament ou une aponévrose épaisse, le kyste, en se développant, reste compris entre l'aponévrose et la synoviale elle-même, au moins pendant un certain temps. Il contracte alors des adhérences avec celles-ci, beaucoup plus étendues que le simple pédicule ; et à la dissection on ne trouve plus un pédicule, mais une contiguité de surfaces entre les deux cavités dans une certaine éten-

C'est ce qui est arrivé dans le cas dont M. Gosselin nous a donné les détails anatomiques (obs. XXXIX) C'est ce qui est arrivé probablement pour le ganglion synovial tendineux enlevé par M. Jarjavay (obs. XXXVIII) où il est dit : « Le kyste ouvert laissa échapper son liquide.... il était adhérent dans une assez grande étendue à la gaine des tendons. » — Dans ce cas l'énucléation complète et par conséquent l'extirpation est à peu près impossible, à moins de pénétrer dans la synoviale elle-même.

Mais lorsque le cul-de-sac synovial se trouve dans les intertisces d'une aponévrose assez mince comme au niveau des doigts et du ligament annulaire de la main, le kyste synovial, en se développant, passera de l'autre côté de l'aponévrose ou du ligament, et il y aura un véritable pédicule étroit, mince, d'autant moins sensible que la tumeur sera plus grosse. Ce pédicule nous l'avons rencontré dans l'observation de M. Verneuil, et il n'est pas étonnant que M. Maisonneuve ne l'ait pas constaté dans l'obs. Ces cas sont les seuls où l'extirpation peut être faite complètement et avec peu de péril.

Quant à la paroi même du kyste, elle est d'apparence très variable, ordinairement assez épaisse, d'un tissu dense, ce qui doit avoir de l'analogie avec la paroi des kystes hydatiformes que nous avons eu occasion d'examiner : il est probable qu'elle s'épaissit en vieillissant et d'une manière uniforme.

Nous avons déjà noté dans l'observation de M. Maisonneuve, que la paroi du kyste était consistante et presque cartilagineuse. La maladie datait de 5 ans.

Il est probable que sa surface interne contient de l'épithelium. L'observation de M. Verneuil du moins le donne à penser.

Quand au liquide, il est ordinairement onctueux, filant, ayant le caractère de la synovie, jaunâtre ou verdâtre, souvent plus condensé et ayant toutes les apparences du blanc d'œuf et même de la gelée de groseille.

Quelquefois surtout quand la poche s'est plus ou moins violemment enflammée, le liquide est un peu purulent. Boyer, M. Velpeau admettent qu'il peut être simplement séreux. Le liquide est ordinairement tenu dans une poche unique. Quelquefois cependant l'intérieur du kyste est comme cloisonné et divisé en plusieurs loges ou kystes partiels; nous en verrons plus tard, à propos du traitement, un exemple très-remarquable rapporté par M. Malgaigne (V. obs.

2° *Etiologie.* Nous rencontrons des causes de deux ordres ; des causes prédisposantes et des causes occasionnelles.

Parmi les premières nous mentionnerons :

a. L'âge. Les ganglions existent bien rarement dans l'enfance, c'est au moment de la puberté, lorsque l'homme se livre aux premiers efforts d'une profession manuelle et ne les mesure pas toujours à sa force, que ces petites tumeurs se montrent le plus souvent.

b. La profession. Les gens de peine, exposés chaque jour à un travail pénible, sont bien plus souvent atteints que les autres.

c. Le sexe. Il a été généralement noté par tous les auteurs que les femmes étaient beaucoup plus sujettes aux ganglions.

Sabatier prétend avoir rencontré cette affection exclusivement chez des femmes.

On voit tous les jours, et nous avons présenté précédemment, des faits contradictoires de l'opinion de Sabatier, mais il n'en reste pas moins démontré que les ganglions sont plus fréquents chez les femmes.

d. Une cause prédisposante qui se rapproche de la dernière est puisée dans le tempérament. Il paraîtrait que les personnes lymphatiques sont plus exposées que les autres à cette maladie.

e. Enfin, on accuse certains états généraux et locaux, telle que la goutte, de produire souvent les ganglions.

Cette opinion a été soutenue avec talent par Acrel : « Des causes internes produisent ces ganglions « comme dans la goutte noueuse et la podagre. Ces « ganglions durcissent après des atteintes nombreu- « ses de la maladie ; ils sont d'abord instables comme

« leur cause, le principe goutteux, et disparaissent « pendant plusieurs jours pour revenir ensuite, sur- « tout au poignet.

Acrel rapporte à ce sujet trois observations dans lesquelles la goutte a des relations évidentes avec l'existence des ganglions. Voici un extrait succinct des deux principales.

XLIIIe OBSERVATION.

« Un homme de quarante-trois ans était affecté alternativement de goutte podagre et de gravelle. Pendant l'année 1755 il ne souffrit pas de ces deux affections ; il se développa chez lui une tumeur synoviale à la partie supérieure du poignet. Au bout d'un an ses anciennes maladies reparurent; on pouvait s'apercevoir seulement d'une diminution notable de la tumeur quand les douleurs lombaires indiquaient la sortie de la gravelle hors des reins. »

XLIVe OBSERVATION.

« Une femme de trente ans, mariée, avait, comme dans les cas précédents, des douleurs de goutte. Lorsque celles-ci cessèrent, il se montra au poignet droit un ganglion synovial qui augmentait et diminuait de volume lorsque les affections ci-dessus mentionnées cessaient ou revenaient.

« Pendant des mois entiers la malade ressentait des dérangements moraux et physiques accompagnés de perte du sommeil, de l'appétit, etc. Cet état ne cédait que lorsque le ganglion reparaissait.

« Ce qu'il y eut de plus curieux, c'est que cette femme, qui eut des enfants sains, n'eut jamais de tumeurs pendant ses grossesses, qu'elle se portait bien de corps et d'esprit. Aussitôt après l'accouchement, elle retombait dans l'état morbide caractérisé par la perte d'appétit, de sommeil, etc., tant que le kyste du poignet n'avait pas repris son apparence difforme ;

j'ai remarqué ce phénomène pendant cinq ans de suite, et pendant le cours de trois grossesses. »

Cette action de la goutte, comme cause prédisposante, a été depuis notée par plusieurs auteurs, et nous devons l'enregistrer.

2° *Causes occasionnelles.* A l'exception de quelques cas, dans lesquels la continuité d'action de l'une des causes prédisposantes que nous venons d'énumérer produit la tumeur sans qu'il soit possible de rapporter son origine à un moment précis, presque toujours elle succède à une violence extérieure, soit un coup, une contusion, une chute, une distorsion violente du poignet, un effort, etc.

Symptôme, marche et terminaison. Les tumeurs ganglionaires apparaissent assez subitement en général. Il est probable cependant qu'elles ne se forment pas tout d'un coup, qu'elles ont grossi insensiblement pendant longtemps, et qu'elles ne se manifestent qu'à une certaine époque, soit en déplaçant les parties qui les entourent, comme cela est probable pour celles qui viennent des parties profondes, soit parce qu'elles n'avaient pas fixé l'attention jusque-là.

Quoi qu'il en soit, au moment où elles apparaissent, elles ont généralement la grosseur d'une petite aveline. Elles sont rondes, globuleuses, mobiles sous la peau beaucoup plus que sur les parties sur lesquelles elles reposent. Leur consistance est ordinairement assez dure, mais la fluctuation encore sensible. Lorsque l'on presse sur elles, elles ne disparaissent pas, à moins qu'on n'ait affaire à ce que

nous avons appelé un faux ganglion qui communique avec une synoviale', notion qu'il est toujours très-important de recueillir avec soin. La peau n'offre généralement aucune altération de couleur ni de texture.

A partir du moment où la tumeur a commencé de se montrer, elle grossit insensiblement; elle atteint ainsi un volume assez considérable qui varie entre celui d'un gros œuf de pigeon et d'un petit œuf de poule.

Elle conserve pendant ce temps-là la plupart de ces caractères, sauf qu'elle est plus consistante, que sa tension par le liquide, et probablement l'augmentation d'épaisseur de ses parois rendent la fluctuation plus difficile à percevoir.

Les auteurs s'accordent généralement à penser qu'arrivé à ce point, le ganglion reste stationnaire, et qu'à moins d'une violence extérieure il ne subit plus d'autre changement; quelquefois cependant il semble augmenter de consistance. Les ganglions constituent du reste une affection peu douloureuse, si ce n'est à la pression; les principaux mouvements qu'ils entraînent avec eux sont la difformité d'abord, et puis une gêne plus ou moins grande des mouvements dans la partie qu'ils occupent.

On a bien cité quelques cas de guérison spontanée et quelques cas de terminaison par suppuration, mais les uns et les autres nous semblent devoir être rapportés à des violences extérieures qui ont agi, ou comme quelques-un des moyens therapeutiques que nous indiquerons tout à l'heure, ou comme

point de départ des phénomènes inflammatoires qui conduisent à la suppuration.

Un fait qui a été noté aussi par les auteurs, c'est que « lorsque cet accident a lieu, la tumeur donne « presque toujours naissance à un ulcère de mauvais « caractère. (Jourdan, *Dict. des Sc. méd.*)

Il est un autre phénomène très-curieux et qui doit trouver place à côté de ces différentes terminaisons du ganglion : c'est cette espèce de forme périotique qu'il affecte quelquefois.

On conçoit que lorsqu'il s'agit d'un faux ganglion, la matière contenue puisse, à des époques différentes, refluer vers la cavité articulaire ou revenir dans la tumeur.

Mais je ne crois pas que toutes les observations de ces alternatives tiennent à cette cause ; il est possible que dans certaines circonstances l'absorption du liquide contenu dans le kyste puisse se faire, et le liquide se reproduire aussi dans des circonstances déterminées.

Nous avons rapporté deux observations d'Acre il note dans la seconde, en particulier, que la tumeur était très-dure, qu'elle était très-volumineuse, que la malade demandait l'opération ; et si la tumeur eût été réductible, il n'eut pas manqué de le faire remarquer.

Quoi qu'il en soit, ces alternatives d'apparition et de disparition se sont rencontrées quelquefois dans des cas qu'il n'est possible de rapporter à aucune cause générale, ainsi que M. Velpeau et M. Champion en ont cité des exemples ; mais le plus ordinairement

elles se montrent dans les circonstances suivantes :

1° A l'occasion de ces ganglions développés chez les personnes goutteuses, ainsi que les deux observations que nous avons rapportées en font foi.

2° Dans des cas de grossesse. La deuxième observation d'Acel nous montre en effet que ce phénomène se reproduisit pendant trois grossesses de suite.

Il est très-curieux de rapprocher de l'observation d'Acrel de cette autre de Moïnichen.

XLVe OBSERVATION.

« Je connais, dit-il, une dame, mère de plusieurs enfants, qui a, depuis plusieurs années, sur le poignet, un ganglion de la grosseur d'une noisette, sans douleur, lequel disparaît de lui-même toutes les fois qu'elle est près d'accoucher. Quelques jours avant son terme, elle s'aperçoit que cette petite tumeur diminue peu à peu au point de ne plus laisser qu'une petite marque autour, semblable à une ecchymose qui se dissipe aussi à la fin ; et c'est ce qui lui annonce que son travail va commencer. Elle a fait plusieurs fois la même remarque. La seconde semaine après ses couches, le ganglion qui paraissait entièrement effacé commence à reparaître et parvient insensiblement à la grosseur qu'il avait auparavant. »

(*Actes de Copenhague*, ann. 1671 et 1672. Obs. 56).

Ce n'est pas tout que de considérer les symptômes et la marche des ganglions en général ; il rentre surtout dans notre sujet de noter les symptômes particuliers qu'ils présentent quand ils se développent dans certaines partie telles que la partie inférieure de l'avant-bras et la paume de la main.

Les ganglions, en général, n'étant pas immédiatement en rapport avec les tendons et les cavités ar-

ticulaires, ne gênent pas directement les mouvements.

Mais étant, comme nous l'avons montré, fixé le plus souvent par un pédicule ou même une surface assez étendue aux gaînes des tendons et aux synoviales, il peut en résulter dans les mouvements une sorte de tiraillement qui détermine bientôt une véritable gêne.

« Le capitaine A., dit M. Marchal de Calv. (*Ann. Chir.* t. 4, p. 466), que j'ai opéré de l'une de ces tumeurs, en ressentait de la gêne consistant dans un sentiment de fatigue lorsqu'il avait travaillé quelques temps avec la main par exemple, dessiné. »

Ainsi à la partie dorsale de l'avant-bras c'est tout ce que l'on doit ressentir en général à la suite de l'une de ces tumeurs.

En avant il n'en est pas de même; lorsque ces tumeurs sont tout-à-fait à la partie inférieure, dans le pli même de la flexion, on conçoit que, n'agissant pas davantage sur les muscles, elles empêchent néanmoins la flexion et peuvent devenir très-gênantes.

C'est ce qui arriva sans aucun doute dans l'observation suivante.

XLVIe OBSERVATION.

« En novembre 1840 une jeune lingère me consulta au sujet d'une tumeur qu'elle portait vers l'articulation radio-carpienne et entre l'extrémité inférieure du radius et les tendons fléchisseurs de l'avant-bras. Cette tumeur avait la grosseur

d'une grosse amande ; elle était résistante, élastique, présentant une certaine mobilité, une fluctuation obscure, de façon que tout indiquait que nous avions affaire à un véritable ganglion. Cette tumeur datait de neuf mois.... Sollicité par la malade de la débarrasser de cette incommodité, qui commençait à devenir assez gênante.... J'appliquai une couche étroite allongée du caustique de Vienne; au quatrième jour, la tumeur se vida du liquide qu'elle contenait.

« Le kyste s'exfolia peu à peu; à sa place parut une plaie de bon aspect. Le vingt-cinquième jour elle était cicatrisée. »

(Payan, *Bull. thérap.*, t. XXIV, p. 420).

A la paume de la main les tumeurs ganglionaires sont encore plus gênantes; d'abord elles se trouvent dans le sens de la flexion des petites articulations qui composent la main, et puis elles empêchent celle-ci de s'appliquer exactement sur les objets, c'est-à-dire qu'elles gênent le toucher et la préhension.

Tel est le cas des ganglions développés sur le ligament annulaire (Obs. de M. Payan), sur la face antérieure du petit doigt (Obs. XLII, de M. Maisonneuve), sur la face palmaire du pouce (Obs.). Tel est aussi probablement le cas d'une tumeur développée à la face antérieure de l'index et opérée par Warner (*Obs. de Chir.* p. 95), mais dont les détails un peu obscurs ne permettent pas d'apprécier si c'était un véritable ganglion ou une hydropisie dans la bourse elle-même.

Une autre remarque s'applique aux ganglions de l'avant-bras et des doigts.

A l'avant-bras, ceux qui sont situés sous l'aponévrose rencontrant des obstacles de tous côtés, excepté dans le sens de la longueur tendent, quand

ils se développent, à prendre une forme un peu allongée.

C'est peut-être ce phénomène qui a fait confondre par certains auteurs les ganglions avec l'hydropisie des gaînes synoviales elles-mêmes.

Par des motifs un peu différents, au doigt, à cause de la tension que le derme lui-même oppose à l'accroissement en circonférence, ces ganglions présentent aussi une forme un peu allongée, ce qui rend assez difficile de les distinguer de l'hydropisie des gaînes du fléchisseur du doigt, dont nous avons cité plusieurs exemples.

Ainsi les caractères principaux que les ganglions empruntent à la regions qui nous occupe, sont que, à la partie inférieure de l'avant-bras et au niveau de la face palmaire des doigts ils prennent une forme un peu allongée;

Qu'à la partie postérieure de l'avant bras ils gênen peu les mouvements ;

Qu'à la partie antérieure de l'avant-bras et de la main ils gênent à la fois les mouvements de flexion, l'acte de la préhension et la fonction du toucher.

Diagnostic. D'après les caractères symptomatologiques que nous avons assignés aux ganglions, il est, dans la plupart des cas, facile de les reconnaître.

Cependant il peut se présenter dans la pratique quelques difficultés, qu'il faut connaître ou prévoir, et sur lesquelles nous allons nous arrêter un instant.

Un point très-important pour le pronostic et le traitement, c'est de distinguer d'abord ce que nous

avons appelé le faux ganglion du vrai ganglion.

M. Cloquet (*Dict. de Méd.* 2e *éd.*, t. 13, p. 586), insiste avec raison sur ce sujet. Leur caractère différentielle plus important est que le premier est généralement réductible à la pression, tandis que le second conserve sa forme arrondie et ne diminue pas de volume.

Cette première distinction établie, il serait très-utile encore de distinguer les ganglions vrais ou faux articulaires, des ganglions vrais ou faux tendineux.

Mais ici nous ne trouvons pas de caractère différentiel précis.

Seulement il est quelques remarques sur la possibilité des uns et des autres, dans telle ou telle région, et sur la position des tumeurs que l'on considère, dont il faut bien tenir compte.

Nous avons fait remarquer, dans nos considérations anatomiques, que les synoviales articulaires du poignet étaient plus lâches et plus nombreuses en arrière qu'en avant; qu'en arrière elles étaient beaucoup plus pourvues de follicules synovipares, et qu'elles avaient présenté bien plus souvent les petits kystes synoviaux de M. Gosselin. Que les bourses synoviales, au contraire, très-développées à la face palmaire de la main étaient rudimentaires à sa face dorsale.

D'où résulte la conclusion légitime, qu'en arrière un ganglion a beaucoup plus de chance d'être articulaire, et dans la face palmaire, au contraire, d'être tendineux.

A la partie inférieure de l'avant-bras, à quelque distance de l'articulation radio-carpienne, comme il n'y a plus d'articulation, et qu'il y a, au contraire, jusqu'à une certaine hauteur, une véritable ceinture de bourses synoviales, on peut présumer que les ganglions de cette région sont à peu près tous des ganglions tendineux.

Ces données ne doivent point certainement être prises d'une manière exclusive ; mais dans une certaine mesure, elles conduiront généralement à de bons résultats pour le diagnostic.

Mais il ne s'agit pas seulement de distinguer les deux espèces de ganglions entre eux ; il est des cas plus compliqués, et où la nature ganglionaire de la tumeur que l'on a sous les yeux peut même être mise en doute.

C'est sur ces tumeurs possibles ou observées par quelques chirurgiens, et susceptibles de faire prendre le change, que je veux dire quelques mots.

On ne peut guère confondre avec le ganglion que des tumeurs à forme chronique circonscrite, peu douloureuses et se développant très-lentement.

Nous trouvons, dans cette catégorie, d'abord les hydropisies des bourses synoviales elles-mêmes, puis les tumeurs fibreuses, graisseuses, cancéreuses et sanguines.

Lorsqu'une hydropisie a envahi une bourse muqueuse, généralement, par l'étendue de la fluctuation, par la position spéciale de la tumeur, par la crépitation que l'on y rencontre souvent, il est possible de ne pas les confondre avec un véritable ganglion.

Cependant, au niveau des petites bourses muqueuses, surtout à la partie inférieure de l'avant-bras et aux doigts, le diagnostic peut devenir très-difficile.

Voici cependant quelques caractères qui permettent ordinairement de les distinguer :

Le ganglion, quoiqu'un peu allongé, aura toujours une forme plus régulière, plus circonscrite.

L'hydropisie étant dans une gaîne qui passe ordinairement dans une coulisse prendra une forme plus allongée, ordinairement celle d'un bissac aux deux extrémités duquel on sentira la crépitation.

An doigt, en particulier, le ganglion sera plus superficiel, placé sous la peau, et ne s'étendra pas à la paume de la main, tandis que l'hydropisie de la gaîne tendineuse s'étendra plus ou moins du côté du métacarpe. C'est à ces caractères que nous avons reconnu, dans l'observation N°, que la tumeur du doigt annulaire était une hydropisie de la gaîne, et la tumeur du pouce un véritable ganglion.

Quant aux autres tumeurs qui peuvent être confondues avec les ganglions, nous avons déjà cité une observation de M. Maisonneuve, dans laquelle un ganglion fut pris pour une tumeur fibreuse.

En revanche, il y a des exemples de tumeurs cancéreuses et Lipomateuses qui peuvent se développer dans la paume de la main et faire prendre le change.

Il y a donc beaucoup d'exemples de cas douteux ;

Cependant en procédant avec méthode, on peut

poser quelques règles qui restreindront au moins le champ de l'erreur.

S'il y a de la fluctuation en effet, la tumeur est ou ganglionaire ou cancéreuse. Et remarquons tout de suite que, lorsqu'une tumeur cancéreuse est arrivée à ce point de présenter de la fluctuation, elle doit par beaucoup d'autres caractères s'éloigner tellement d'un simple ganglion qu'il est difficile de la confondre.

Si la tumeur ne présente pas de fluctuation, on pourra presque toujours, en l'étudiant quelque temps, reconnaître si elle dépend d'un lipôme ou d'un cancer.

Et en admettant même l'erreur, nous remarquons que les ganglions à parois épaisses, sont ceux pour lesquels l'application des opérations sanglantes, telles que l'extirpation et l'excision, sont le plus indiquées et le moins dangereuses.

Enfin, la ponction exploratrice qui n'entraîne aucun inconvénient dans le cas de tumeur fibreuse, de lipôme, de ganglion, et qui indiquerait une opération nécessaire dans le cas de cancer, peut être employée avec avantage pour élucider le diagnostic.

Reste enfin les anévrismes dont nous avons séparé à dessein le diagnostic différentiel, comme étant plus important à établir.

On ne se rend peut-être pas bien compte au premier abord de l'utilité qu'il peut y avoir à poser ce diagnostic, et de la possibilité même d'un cas où le doute puisse exister.

Mais voici des faits :

M. Rognetta rapporte (*Gaz. méd.*) un cas tiré de la clinique de Dupuytren. Une petite tumeur existait à la région thénar sans changement de *couleur à la peau, sans battement appréciable présentant une fluctuation obscure.*

Dupuytren, après avoir hésité dans le diagnostic entre un lipôme et un ganglion, se décida pour un lipôme, et porta le bistouri dans la tumeur. — Il ne sortit que du sang. C'était une tumeur érectile artérille.

L'hémorrhagie fut très-difficile à arrêter.

Mais voici un observation bien autrement curieuse et intéressante. C'est un simple ganglion, pris pour une anévrisme d'une grosse artère. Je rapporte l'observation dans son entier.

XLVIIe OBSERVATION.

GANGLION AU POIGNET PRIS POUR UN ANÉVRISME.

Une jeune dame demeurant à Ardres, dans le nord de la France, demanda mon avis sur une tumeur qu'elle voyait depuis un temps déjà considérable se former au poignet.

Cette tumeur ovale était située sur le trajet de l'artère radiale, en avant de l'extrémité inférieure du radius, et s'étendait transversalement de l'apophyse styloïde de cet os au tendon du radial antérieur ; telle était la direction de son grand diamètre. Elle présentait un mouvement général de pulsation, disparaissait lorsqu'elle était comprimée, et reprenait son volume primitif aussitôt que la pression avait cessé.

La situation, les mouvements pulsatifs, et surtout la disparition à la pression de la tumeur firent que je me prononçai pour un anévrisme, et que je conseillai à la malade une opération qui seule pouvait amener la guérison. En cela je me

trouvai de l'avis de plusieurs chirurgiens de Calais et Saint-Omer qui avaient été consultés.

La malade, impatiente de se débarrasser de sa tumeur, bien qu'elle ne fût ni douloureuse ni gênante, consentit sans hésiter à ce que je proposais. Heureusement, cependant, aussi bien pour la malade que pour moi, que ses amis s'opposèrent à l'opération qui fut remise

Je quittai Ardres sur ces entrefaites. A mon retour, après une absence de sept mois, je revis la tumeur qui avait légèrement augmenté ; en en examinant avec soin la surface élevée au niveau de mon œil, je reconnus dans un point particulier des pulsations avec un léger degré d'élévation des tissus. Puis je découvris, par un examen minutieux, deux artères qui passaient au-dessus de la tumeur, immédiatement au-dessous de la peau. Ces artères étaient la radiale et la palmaire superficie.

La tumeur était donc évidemment un ganglion situé probablement sur la gaine du tendon du long fléchisseur du pouce sur lequel repose l'artère radiale. L'accroissement successil du ganglion avait soulevé l'artère radiale. On suivait facilel ment le cours des deux artères, l'artère radiale se dirigeait en dehors pour passer au-dessous des tendons de l'abducteur et des long et court extenseurs du pouce. L'artère palmaire descendait en dedans et en avant du ligament annulaire. On pouvait également voir l'origine de l'artère palmaire superficielle exactement sur le bas de la tumeur.

Le trajet de deux artères croisant la tumeur dans des directions différentes, explique la pulsatian générale. La disparition de la tumeur sous la pression a pour cause le passage de a matière qu'elle contient dans la gaîne du long fléchisseur du pouce. (J. Burne, *Journal Méd. et Chir. d'Édimbourg* vol. VII, p. 263, 1824.)

Il importe de remarquer qu'il s'agit dans cette observation d'un faux ganglion et non d'un vrai ganglion : la réductibilité de la tumeur a été constamment une des causes principales de l'erreur qui a été commise.

La simple connaissance de ces faits nous paraît beaucoup plus instructive que de longs commentaires sur les caractères qui peuvent distinguer un ganglion d'un anevrisme; il suffit de constater que la nature se plaît quelquefois à amener de telles coïncidences pour que le chirurgien, averti, évite l'erreur lorsqu'il rencontrera des conditions analogues.

Nous aurons peu de choses à dire sur le pronostic, car nous ne pouvons ici considérer le ganglion que dans son état naturel abandonné à lui-même ou au moment où il va subir une opération quelconque; ce n'est qu'à l'article du traitement que nous pourrons parler de la gravité que telle ou telle opération entraîne avec elle.

Les ganglions abandonnés à eux-mêmes se terminent très-rarement par la guérison, mais très-rarement aussi par des accidents qui compromettent l'existence.

Ils n'entraînent ordinairement avec eux qu'une difformité, quelquefois une gêne à l'accomplissement de certaines fonctions; rarement ils dépassent un certain volume à partir duquel ils restent généralement stationnaires.

Mais au moment où l'on se dispose à soumettre un ganglion aux moyens thérapeutiques, une nouvelle question de pronostic se soulève: quels sont ceux qui peuvent être guéris plus facilement, quels sont ceux qui peuvent être guéris avec le moins de danger ?

Nous ne pouvons donner que des règles très-générales; mais il est clair qu'un ganglion étant une tu-

meur en rapport médiat ou immédiat avec une synoviale articulaire ou tendineuse, toute action énergique exercée sur lui pourra retentir du côté de la synoviale et amener des désordres graves.

Il est clair encore que ces désordres seront plus graves dans une synoviale articulaire que dans une synoviale tendineuse ; et qu'ils se produiront d'autant plus facilement que le rapport entre le ganglion, et la synoviale sera plus immédiat.

Donc les ganglions articulaires sous le rapport des moyens thérapeutiques qui peuvent être tentés seront plus graves que les ganglions tendineux. Et les faux ganglions de l'une et l'autre espèce plus graves que les vrais ganglions isolés.

Il est une question encore qui se rattache au pronostic, et que nous ne pouvons nous empêcher de traiter avant d'arriver au traitement.

Plusieurs auteurs ont mentionné comme un des accidents possibles des ganglions leur dégénérescence en cancer, surtout quand on a soumis la tumeur à un traitement chirurgical ou qu'elle s'est ouverte.

Pour ne citer que quelques exemples, Platner, (*Institutiones chir.*) rapporte l'observation d'un homme qui, ayant négligé un ganglion du tendon d'Achille, vit celui-ci prendre des proportions énormes, s'étendre à toute la jambe, etc.

Girard, dans son traité de Lupiologie constate le même fait (1775).

Jourdan, au commencement de ce siècle, nous apprend que lorsque le ganglion suppure « il donne « naissance à un ulcère de mauvaise nature. »

Sur la foi d'une observation rapportée dans le *Journal de Médecine* (t. V), Samuel Cooper, M. J. Cloquet et M. Marchal avancent qu'un cancer, une dégénérescence fongueuse peut se développer, dans certains cas sur un ganglion soumis à l'action chirurgicale.

Enfin une dernière observation a été publiée dans le *Journal de Médecine et de Chirurgie*, t. IV, p. 287. Nous n'en citerons que les principaux passages :

XLVIIIe OBSERVATION.

GANGLION DU POIGNET PAR LE DOCTEUR FEILER.

Le docteur Feiler extirpa un ganglion qui était placé sur le dos de la main d'une jeune fille. Une incision cruciale ayant été faite, les quatre lambeaux furent séparés avec soin de la tumeur. L'extirpation fut pratiquée avec beaucoup de ménagements. Les lambeaux de la peau ayant été rapprochés, un bandage fut appliqué sur la main.

A la levée d'un premier appareil on trouva les lambeaux de peau en bon état, seulement ils saignaient au moindre contact. Par l'ouverture de la plaie il sortait une matière visqueuse assez consistante et qui semblait déjà organisée, Cette substance se changea peu à peu en une excroissance fongueuse qui augmenta; du reste il ne se forma pas de pus. Depuis lors les excroissances furent cautérisées avec du beurre d'antimoine. Des escarres se détachèrent et la fongosité diminua sensiblement. Mais bientôt la fongosité augmenta de nouveau et prit l'aspect d'un agaric de chêne. En même temps des douleurs violentes s'étendirent jusque dans l'aisselle, et le bras s'atrophia presque dans la moitié de son étendue.

Tel était l'état de la malade cinq semaines après l'opération, ce fut alors que le Dr Feiler résolut de détruire complète-

ment les lambeaux de peau dégénérés en cancer. Il les enduisit de beurre d'antimoine et en étendit en outre sur les endroits les moins sensibles de la fongosité, et qui n'adhéraient point aux tendons subjacents, une forte couche de nitrate d'argent pulvérisé. Le tout fut recouvert d'un plumasseau imbibé de baume. Puis il comprima les excroissances à l'aide de bandelettes solidement appliquées et du bandage de Theden sur la main.

Par cette pression mécanique les lambeaux de peau, comme les fongosités, furent privées d'alimentation. Le bras fut frictionné en outre avec l'alcool.

Par suite de ce nouveau traitement, dès le jour suivant il se forma un peu de bonne suppuration et en peu de temps les lambeaux de peau et la fougosité avaient disparu, une suppuration louable commença et il s'ensuivit une guérison entière durable qu'on peut encore constater actuellement. »

Nous ne croyons pas beaucoup, en général, à ces faits de cancer qui viennent s'enter sur des tumeurs d'une nature toute différente.

Aussi nous pensons que l'opinion que nous discutons repose sur deux ordres de faits : les uns qui ont été méconnus ; les autres qui ont été mal interprétés.

Les uns ont été méconnus, c'est-à-dire qu'il y a eu erreur de diagnostic. Il suffit de relire l'observation de Platner pour se convaincre que le mal a été de tout temps un cancer, et n'a de commun avec les ganglions que son siége primitif.

Les autres sont mal interprétés. Qu'on relise attentivement l'observation que nous venons de transcrire, et l'on sera convaincu qu'il ne s'est jamais agi d'un cancer.

Il résulte pourtant de tout cela un fait acquis, c'est que souvent, à la suite d'opérations chirurgi-

cales sur les ganglions, il survient une plaie fongueuse et d'un mauvais caractère.

Mais si l'on veut bien se reporter à des idées plus générales, et considérer ce qui se passe sur le bord d'une plaie qui communique avec une synoviale articulaire, on se rappellera que souvent la plaie prend un vilain aspect, que les bords deviennent fongueux, exubérants, saignant facilement.

C'est un phénomène analogue qui se passe quelquefois sur la synoviale d'un ganglion, phénomène qui n'a point la gravité qu'on lui a attribuée, mais dont le chirurgien doit être instruit, parce qu'il peut être appelé à le combattre.

Nous avons déjà dit les raisons qui font que les opérations chirurgicales pratiquées sur les ganglions sont dangereuses.

C'est ce danger, reconnu par les médecins de toutes les époques, qui leur a fait essayer, en dehors de la chirurgie active, une foule de moyens locaux et généraux dons nous allons rendre compte.

C'est ce danger qui leur a suggéré une foule de procédés susceptibles de diminuer la gravité de chaque opération.

Nous allons passer successivement en revue :

1° Tous les moyens thérapeutiques généraux et locaux par lesquels on cherche à guérir les ganglions sans les attaquer directement ;

2° Tous les procédés chirurgicaux par lesquels on a tenté d'agir sur le kyste lui-même pour en amener la disparition.

Les moyens généraux qui ont été employés ont

beaucoup varié. Ainsi l'on approuve les bains sulfureux, les douches en nature diverse, etc. M. Ch. H. l'auteur de l'article ganglion de l'*Encyclopédie Méthodique* est parvenu, dit-il, à se débarrasser d'une affection semblable en faisant, d'après le conseil de Laënnec, usage de sel marin à haute dose tant à l'intérieur qu'à l'extérieur.

Ces moyens généraux ont en général peu de partisans.

On a attaché plus de confiance aux moyen locaux. Et cependant notre richesse extrême sur ce point semble indiquer de la pauvreté dans les résultats. Quelques uns toutefois méritent de la considération.

On a employé des sachets de plâtre, de lavande, les frictions avec la salive, le savon, l'application d'une plaque de plomb, etc., tous moyens qui ont bien plus souvent leur source dans quelque croyance supertitieuse que dans l'expérience des médecins.

Puis viennent une foule de topiques, moins à dédaigner parce qu'ils agissent sur la peau à différents degrés et peuvent par conséquent exercer une action de voisinage sur le kyste lui-même.

Telles sont les frictions avec les teintures aromatiques, les baumes, l'huile camphrée, l'huile de laurier, celle d'origan, dont S. Cooper fait un grand éloge, les emplâtres mercuriaux, iodurés, les pommades diverses, etc., et enfin les topiques plus énergiques : les moxas employés dans ces derniers temps par M. Champion, les épripartiques, très-vantés par M. Velpeau sous forme de vésicatoires volants,

l'emplâtres tibié, recommandé par M. Thierry (Exp. t. VIII, p. 190).

Tout ces moyens ont obtenu des résultats qui sans doute ont le malheur d'être quelquefois passagers et souvent inconstants, mais qui, comptant des succès très-réels, doivent toujours être d'abord employés.

Nous passons maintenant aux moyens véritablement chirurgicaux.

Parmi eux il en est qui sont spécialement appliqués aux ganglions, d'autres qui sont applicables à toute les tumeurs enkystées, et dont l'histoire a été faite en grande partie dans une autre chapitre de cette dissertation.

Nous insisterons surtout sur les premiers, et nous ne considérerons les seconds que sous les point de vue des applications qui peuvent en être faites aux ganglions en général et à ceux de la paume de la main ou de l'avant-bras en particulier.

De ces opérations 1° les unes attaquent le kyste d'une manière médiate, c'est-à-dire en laissant la peau intacte, elles forment une première catégorie toute spéciale aux ganglions sur laquelle nous devons nous étendre plus longtemps.

2° Les autres s'adressent directement au kyste, pénètrent jusqu'à lui à travers la peau mais ne mettent point le kyste à nu.

3° Les autres enfin ouvrent largement à la fois et la peau et le kyste.

Les deux premières catégories sont loin de présenter les dangers de la troisième ; c'est à elles

que le chirurgien doit s'arrêter quand il se décide à une opération.

La troisième doit être réservée pour quelques cas spéciaux que nous aurons soin d'indiquer.

Les opérations de la première catégorie, celles qui ne divisent pas la peau, sont: la compression, le frottement ou la percussion répétée, l'écrasement.

1° *La Compression.* Elle a été employée de tout temps. Elle était en général associée à l'usage de la lame de plomb. Elle a été en faveur à diverses reprises, puis est tombée dans le domaine vulgaire. La compression se fait ordinairement avec une pièce de monnaie fortement serrée contre la tumeur.

Seule, il faut le dire, elle produit très-peu de chose, mais, comme nous le verrons par la suite, combinée avec d'autres procédés, elle peut donner les meilleurs résultats.

2° *Les froissements repétés* sont encore un remède peu employé par les médecins. Ce procédé peut être rapproché d'un autre emprunté par M. Marchal à M. le Dr Denis, et qu'il donne sous le nom de *percussion repétée;* on conçoit que ces moyens peuvent enflammer le kyste et lui permettre de s'écraser plus facilement; mais il est fort probable que l'écrasement est la condition nécessaire de ces sortes de guérison.

3° *L'écrasement simple.* Son mode d'action est facile à comprendre. La tumeur écrasée se crève, le liquide qu'elle contient s'épanche dans les tissus voisins où il est resorbé, tandis que la violence même

à laquelle le kyste a été soumis enflamme ses parois et peut amener leur adhésion.

Ce procédé a été employé sous toutes les formes.

Les uns, avec Meckren (*Obs. de Chirurg.* p. 296), font placer la main à plat sur une table et écrasent la tumeur d'un coup de poing; d'autres ont employé un maillet de bois. Dans ces derniers temps M. A. Thierry (*Exp.* t. VIII,) a employé un étau dans lequel il plaçait la main du malade et qu'il serrait avec ménagement jusqu'à ce que la tumeur fut écrasée.

A ces derniers moyens on doit, toutes les fois que cela est possible, préférer l'action des deux pouces fortement appliqués sur la tumeur, soit en saisissant la main avec les autres doigts, soit en l'appuyant sur une table. S'il était nécessaire de recourir à une action mécanique, il vaudrait peut-être mieux recourir à un simple cachet que l'on appuyerait vigoureusement sur la tumeur.

Les moyens de traitement de cette catégorie, l'écrasement surtout, jouissent d'une efficacité bien reconnue; ils n'offrent généralement pas de dangers: cependant on a cité quelques cas dans lesquels des accidents réels sont survenus; mais ces faits sont rares, et les chirurgiens ne se décident généralement à des opérations bénignes qu'après avoir essayé ces premiers moyens.

Les différents procédés chirurgicaux qui attaquent directement le kyste en ne faisant qu'une simple ponction à la peau, sont:

1° La simple ponction;

2° La ponction sous-cutanée;

3° L'incision sous-cutanée ;

4° L'incision sous-cutanée multiple ;

5° Les injections irritantes ;

6° Le séton.

1° *La ponction.* Elle n'a généralement pour résultat que de vider le kyste. Puis l'ouverture se cicatrise et le liquide se reforme.

On a ajouté la compression à la ponction de manière à mettre en contact les deux parois du kyste vidé. Mais ce contact n'empêche pas la reproduction du liquide, d'autant plus que l'ouverture de la ponction est formée par la compression elle-même.

C'est pour obvier à ce dernier inconvénient que M. Chailly (*Gaz. méd.* 1836, p. 233) a proposé de faire la ponction non plus au sommet de la tumeur, mais sur un des points de sa base en dirigeant l'instrument horizontalement. Par ce moyen, fait observer M. Chailly, la compression ne bouche pas l'ouverture de la ponction ; le liquide qui se reproduit n'est pas emprisonné, et la tumeur se trouve dans la même position qu'après l'écrasement

2° *Ponction sous-cutanée.* Quelques auteurs avaient déjà senti la nécessité de soustraire l'intérieur du kyste à l'accès de l'air.

« On tend la peau d'un côté, dit Léveillé (*Nouv.* « *doc. chir.* 1812, t. III, p. 7), et on pénètre dans le « follicule avec la lancette ; le fluide évacué et la « peau abandonnée à elle-même, les plaies ne se « correspondent plus. »

Cette recommandation, faite par Léveillé et répétée par Boyer, avait été à peu près oubliée. Elle a

été reprise par M. Bégin, qui l'a érigée en véritable procédé opératoire. Il fait la ponction de la manière que nous venons de dire, puis laisse revenir la peau à sa position normale. Il écrase alors la tumeur qui se vide dans le tissu cellulaire voisin. Il a eu souvent à se louer de ce procédé (*Dict. en* 15 *vol.*, t. 8).

C'était là évidement un premier pas dans la voie de la méthode sous-cutanée.

Mais l'application réelle de cette méthode au traitement du ganglion commença. En 1825, M. Cumin (*Edinbury med.*, *and surg journ.*, *et Archives de médecine*, t. XIV, p. 252), eut le premier l'idée de pénétrer obliquement, avec une aiguille à cataracte, dans les parois du kyste afin de le vider sous la peau. Ce procédé présente bien des avantages. Il est peu douloureux, il n'expose pas à l'influence de l'air, il fait les ponctions sur le bord de la tumeur, suivant l'indication de M. Chailly, et permet par conséquent d'employer efficacement la compression. On ne lui fait qu'un reproche, c'est de ne pas enflammer assez vivement la tumeur; objection à laquelle on pourrait répondre en faisant la ponction multiple et en labourant légèrement avec l'aiguille les parois du kyste.

Tel quel cependant il a donné quelques bons résultats, d'abord entre les mains de son auteur, puis entre celles de M. Velpeau et de M. Robert (*Rev. méd.*, 1829), et de M. Thierry (*Exp.* t. VIII, p. 190).

Mais, comme le fait observer M. Velpeau, les résultats que l'on obtient ainsi ne sont généralement que passagers : la récidive se montre bientôt; et pour lui, il ne voit surtout dans ce procédé qu'un

bon moyen de faciliter l'écrasement et de le rendre moins douloureux.

3° *Incision sous-cutanée.* A côté de la ponction sous-cutanée, vient naturellement se placer l'incision sous-cutanée.

En 1838, M. Barthélemy a publié dans la *Gazette des Hôpitaux* un premier procédé d'incision de ce genre.

Il plonge un petit instrument terminé en fer de lance à quelque distance de la tumeur sous la peau qui a été rapprochée à l'aide d'un pli ; il fait passer l'instrument sous la tumeur, relève le tranchant en haut, et en le retirant divise le kyste en deux moitiés.

M. Marchal a appliqué le même procédé en le faisant varier légèrement. Il prend un instrument à deux tranchants, l'introduit sous la peau de la même manière, embroche la tumeur, et en portant l'instrument dans deux sens différents la coupe en deux moitiés horizontales. Ce dernier procédé expose moins que le précédent à léser la peau qui recouvre la tumeur, et permet la division de la tumeur d'une manière plus complète. (*Ann. de Chir.*).

4° *Incision sous-cutanée multiple.* A peu près à la même époque, M. Malgaigne imagina un procédé qui a beaucoup d'analogie avec les deux précédents, qui est fondé sur le même principe, mais plus complet, et applicable à certains cas dans lesquels tous les autres échoueraient.

« La tumeur étant comprimée latéralement avec « le pouce et l'indicateur gauche de manière à lui « donner un degré considérable de tension, et à

« l'allonger dans le sens de l'axe du membre, je « prends un bistouri droit à lame étroite que je porte, « tenu à plat, parallélement à la peau, à l'extrémité « inférieure du grand diamètre de la tumeur. J'en- « fonce l'instrument aussi avant qu'il est nécessaire « pour dépasser l'autre extrémité du kyste, en res- « tant toujours sous les ligaments, et alors, retour- « nant la lame de champ, je tiens ainsi écartées les « lèvres de la petite ouverture pour faciliter l'issue « de la synovie. »

« Alors, ramenant la lame à plat, je fais exécuter « à la pointe un cercle complet du côté gauche, de « manière à couper par-dessous la peau tout ce qui « se présente sur son passage, jusqu'à quelques « millimètres au delà des limites de la tumeur ; je re- « tourne le tranchant à droite où j'opère une section « semblable, puis je le retourne en haut du côté de « la peau, et divise de la même manière toutes les « enveloppes de la tumeur. Enfin, portant la pointe « en bas, je laboure la paroi la plus profonde du « kyste, en retirant cette fois le bistouri, et prenant « bien soin de ne pas trop appuyer de peur de léser « les tissus sous-jacents.

« Le résultat est que l'on a divisé le kyste en quatre « points, absolument, pour me servir d'une compa- « raison vulgaire, comme une pomme en quatre « quartiers... on comprime doucement la tumeur « pour évacuer la synovie, on applique par-dessus « des plaques d'agaric. La compression est main- « tenue pendant dix à douze jours. Il n'y a pas de « suppuration, etc. (*Manuel de méd. opér.* p. 113).

M, Malgaigne a eu l'occasion de faire l'application de ce procédé dans un cas très-curieux qu'il rencontra dans le service de M. Gerdy, à la Charité.

XLIXe OBSERVATION.

« C'était une jeune fille de vingt ans qui portait un nombre si considérable de ces tumeurs qu'on aurait été tenté d'accuser une espèce de diathèse ; elle en avait au côté interne et externe de l'articulation tibio-tarsienne droite, au côté interne de l'articulation tibio-tarsienne gauche, au côté interne des deux genoux ; au côté externe du genou droit ; à la face dorsale de la main gauche, sur le trajet des tendons qui se rendent au pouce de ce même côté. »

Sur une première tumeur M. Malgaigie appliqua le procédé que nous avons décrit.

« La presque totalité de la tumeur resta affaissée, comme si ces parois s'étaient recollées, et ne faisait sous la peau qu'une très-légère saillie due à l'épaisseur de ces mêmes parois, et plus d'un mois après il n'y avait encore aucune menace de récidive, mais à l'extrémité droite de la tumeur il était resté un petit kyste roulant sous la peau, du volume d'un gros pois, et qui avait échappée à l'instrument.

« Une seconde tumeur fut attaquée ; le procédé fût le même, seulement je multipliai les émissions.... Le succès fut moins heureux ; plusieurs kystes m'avaient encore échappé.

« Je dénonçai aux élèves cette difficulté nouvelle, inouïe, dans l'histoire des ganglions.

« Dans une troisième opération, après avoir pratiqué les quatre sections, je portai le bistouri vers les points résistants, je les incisai, et pour ainsi dire je les sabrai en tous sens, et la compression fut établie ; dix jours après la cicatrice était faite et la tumeur avait complétement disparu, sauf la légère saillie résultant de la présence des parois du kyste. M. Malgaigne quitta le service et la série d'opérations ne put être continuée. »

(*Bull. Thérap.*, t. XVIII, p. 37).

Nous avons déjà noté ce cloisonnement des kystes ganglionaires. Ajoutons que, dans un cas semblable, le procédé de M. Malgaigne serait le seul applicable; celui de M. Barthelemy deviendrait tout-à-fait insuf fisant.

5° *Injections irritantes*. M. Velpeau a également appliqué les injections iodées à la guérison du ganglion. Nous ne reviendrons pas sur ce procédé dont nous avons longuement parlé à propos des kystes hydatiformes de la main. Nous ferons seulement remarquer que selon M. Velpeau lui-même, il n'est pas applicable à tous les cas, par exemple quand le ganglion est trop petit ou le liquide trop épais. D'ailleurs il entraîne peu de danger avec lui.

6° *Le séton*. Le séton a été employé pour les ganglions comme pour les tumeurs hydatiformes; il a souvent produit des accidents, ce qui fait qu'il est généralement délaissé.

Cependant M. Espezel a, dans ces derniers temps, essayé de le remettre en faveur (*Bull. thér.* t. XXIV, p. 275).

M. Espezel donne à l'appui de son opinion cinq ou six observations dont nous ne citerons que la suivante qui se rapporte davantage à notre sujet.

Le OBSERVATION.

GANGLION DE LA FACE PALMAIRE TRAITÉE PAR LE SÉTON.

« Au mois de janvier 1842, on m'amena une jeune fille d'environ quinze ans, qui, depuis plusieurs mois, à la suite d'un violent effort, portait à la face antérieure du poignet gauche

une tumeur d'un petit volume, offrant l'ensemble des caractères propres aux tumeurs synoviales des tendons. La compression détermina de vives douleurs et demeura sans effet. Une saignée et un laxatif préparèrent la jeune fille à subir l'opération. Un séton très-fin traversa la tumeur. *Le soir il y eut beaucoup de fièvre et il fallut rouvrir la veine. Le lendemain la malade accusa une douleur vive le long des membres. Des cataplasmes et autres moyens convenables la firent peu à peu diminuer, et déjà, vers le cinquième jour, tout accident grave était dissipé.* Le séton fut enlevé le douzième jour, et la guérison complète le dix-septième.

Pour juger ce procédé, nous n'ajouterons qu'un mot : c'est que chacune des autres observations nous présente après l'opération un appareil symptomatologique aussi menaçant.

Le chirurgien peut avoir été assez heureux pour arrêter cinq fois des accidents qui semblaient aussi graves ; l'aurait-il été une sixième ? Ce moyen détermine ordinairement une inflammation que l'on ne peut ni mesurer ni modérer. Suivant nous il doit être absolument rejeté.

Si nous jetons un coup-d'œil sur les moyens chirurgieaux qui rentrent dans cette dernière série d'opérations, toutes, à l'exception du séton dont nous avons rejeté l'emploi, et de la simple ponction que nous regardons comme inutile, toutes les autres, ponction, incision sous-cutanée simple ou multiple, injection irritante sont généralement reconnues comme entraînant avec elles peu de gravité.

Elles peuvent, sous ce rapport, être rangées à côté de la compression et de l'écrasement. Dans la plupart des cas même, ces deux derniers moyens doivent leur être associés, l'écrasement pour com-

pléter le résultat de la ponction, la compression pour mettre les parois du kyste en contact et faciliter leur adhésion.

Ces deux premières catégories composent l'ensemble des moyens chirurgicaux que l'on peut employer sans grand inconvénient quand les moyens plus innocents encore, comme les divers topiques, auront échoué.

Mais il n'en est plus de même des procédés que nous trouvons dans la troisième catégorie, et qui sont :

1° La cautérisation ;

2° L'incision ;

3° L'excision ;

4° L'extirpation.

Ces divers procédés, en effet, ont un résultat commun, celui d'ouvrir largement la paroi du kyste et de déterminer un inflammation suppurative.

Or, si l'on se rappelle l'origine des ganglions, les rapports de voisinage qu'ils ont avec les articulations et les synoviales articulaires, on comprendra avec quelle réserve le médecin doit entreprendre ces diverses opérations.

Parmi elles, celle qui semble la moins redoutable est la cautérisation.

Elle a été employée à diverses époques, et elle semble en effet avoir été moins souvent suivie d'accidents graves que les trois autres. Ce qu'on lui a le plus vivement reproché, c'est d'entraîner une cicatrice excessivement difforme.

Dans un mémoire qu'il a publié dans le *Bulletin*

de Thérapeutique (t. XXIV, p. 418), M. Payan se flatte d'avoir obvié à cet inconvénient en employant la pâte de Vienne, qu'il applique sous forme d'une couche étroite et elliptique sur la tumeur; au bout de quelques jours l'escarre se détache, le ganglion se vide, et le kyste s'exfolie sans qu'aucun accident vienne entraver la guérison.

M. Payan rapporte quatre observations (nous avons cité 2 obs. XX) dans lesquelles les faits se sons passés constamment de la même manière. C'est donc un procédé dont il faut tenir compte et qui peut être utile dans certains cas. Quant à l'incision, l'excision et l'extirpation, M. Velpeau fait remarquer, avec raison que la dernière, appliquée aux ganglions, n'étant presque jamais rigoureusement possible, on ne fait le plus souvent qu'une excision, et que celle-ci n'offre aucun avantage sur l'incision simple.

C'est donc à l'incision que l'on devrait s'arrêter si l'on était conduit à faire une de ces opérations.

Mais en réalité, quand on songe à tous les autres moyens dont nous disposons, moyens que nous avons énumérés et dont nous avons constaté l'efficacité dans beaucoup de cas et l'innocuité dans presque tous, on se demande s'il est vraiment besoin de recourir souvent aux opérations de cette dernière catégorie qui entraînent toujours un danger avec elles.

Pour nous, nous sommes bien convaincus que, dans la plupart des cas, la guérison d'un ganglion peut s'obtenir sans en venir à ces moyens extrêmes pour lesquels nous professons une véritable répu-

gnance. Nous ne pouvons nous empêcher de signaler pourtant, en quittant ce sujet, qu'il est des cas dans lesquels ces opérations doivent être moins graves que dans d'autres.

Nous avons admis qu'il existait des ganglions articulaires et des ganglions tendineux : nous avons même précisé le siége habituel des uns et des autres. Il nous semble infiniment probable que ces moyens violents de traitement sont beaucoup moins dangeqeux quand ils s'appliquent à des ganglions tendineux, c'est-à-dire à ceux qui siégent généralement à l'avant-bras et à la paume de la main.

Nous avons montré, en outre, qu'au niveau du ligament annulaire de la main et au niveau des phalanges des doigts, les ganglions pouvaient s'isoler complètement de la gaîne synoviale qui leur a donné naissance et en être séparés par une aponévrose, Nous sommes persuadés que dans ce cas, surtout, l'incision et l'extirpation ne sont guère plus dangereuses que l'incision ou l'extirpation des tumeurs enkystées qui siégent dans les autres parties du corps (*Voy.* observ. de M. Maisonneuve) ; et que si ces opérations pouvaient jamais être admises comme moyen de traitement applicable aux simples ganglions, ce serait surtout pour ceux qui rentrent plus immédiatement dans notre sujet, c'est-à-dire pour ceux de l'avant-bras et de la face palmaire de la main.

Nous résumerons le traitement des ganglions de l'avant-bras, de la main et des doigts en peu de mots :

1° Essayer les différents topiques, les pommades fondantes, les emplâtres irritants ou vésicants, etc.

2° Si ces moyens échouent, employer l'écrasement, la compression, les ponctions sous-cutanées, les incisions sous-cutanées simples et multiples, les injections irritantes et combinées; ces différents procédés quand cela est nécessaire.

3° Restreindre autant que possible et réserver pour des cas exceptionnels la cautérisation, l'incision, l'excision et l'extirpation.

EXPLICATION DES PLANCHES.

PLANCHE I.

Examen microscopique de la paroi d'un kyste hydatiforme du poignet et des corps étrangers qu'il contenait.

Figure 1. Cellules d'épithélium tapissant le parois du kyste.

Figure 2. Eléments fibro-plastiques trouvé dans la paroi, *a*. Noyaux allongés. *b*. Corps sphériques. *c*. Plaque amorphe contenant un noyau. *d*. Corps fusiforme.

Figure 3. Paroi de l'une des franges appendues à la paroi du kyste. *a*. Apparence fibroïde. *b*. Noyaux fibroplastiques.

Figure 4. Paroi de l'un des grains hydatiformes.

Figure 5. Portion du tissu de la paroi du kyste.

Figure 6. Substance centrale des corps appendus et libres dans la cavité du kyste.

Figure 7. Repli naturel de la synoviale radiale, carpienne examiné au microscope. *a*. La couche d'épithelium un peu déchirée sur le bord. *b*. Couche d'épithelium repliée sur le bord. *c*. Fibre propres de la membrane synoviale.

PLANCHE II.

Figure 1. Représentant d'après Acrel une tumeur hydatiforme du poignet.

Figure 2. Tumeur hydatiforme du doigt medius (pièce de M. Froment).

Figure 3. La même incisée à sa face antérieure.

Figure 4. La même incisée profondément et vue de côté.

Figure 5. Portion de la paroi d'un kyste hydatiforme enlevé par M. Lenoir, vue par sa face interne. — On voit des franges et des petits corps appendus à sa surface.

Figure 6. 7. 8. Grains hydatifomres ; 6, d'après Acrel ; 7, ceux de la pièce de M. Lenoir ; 8, ceux de la pièce de M. Froment.









Fig. 1.

Fig. 3.

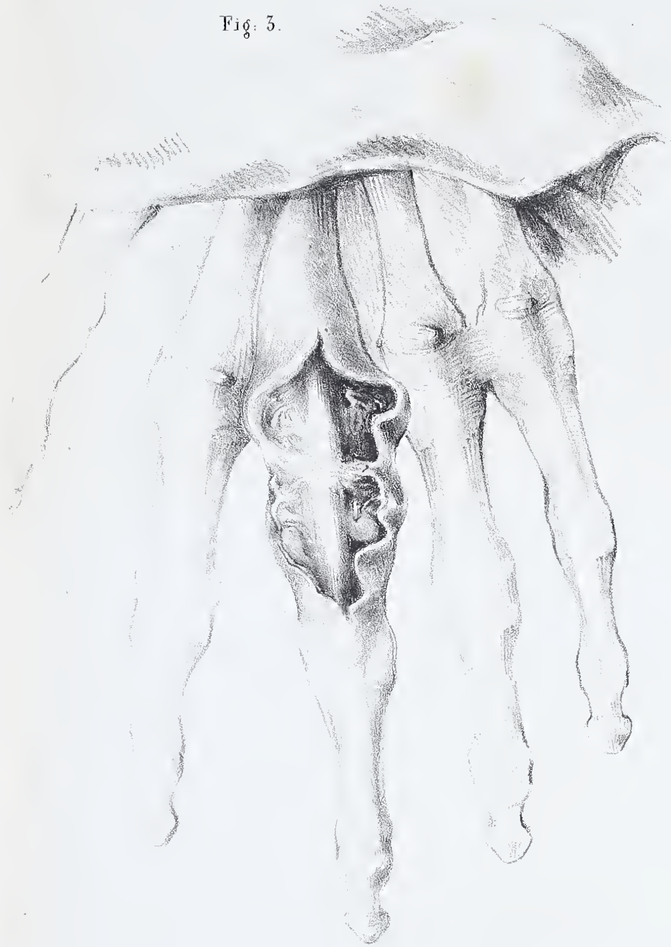

Fig. 2

Fig. 5.



Fig. 4.

Fig. 6.

Fig. 8.

Fig. 7.

Paris. Lith. Engelmann et Graf r. de l'Abbaye 12